Aus der II. chirurg. Abteilung des Allgem. Krankenhauses
Hamburg-Barmbeck.
(Vorsteher: Oberarzt Dr. Oehlecker.)

Über Volvulus der Flexura Sigmoidea,

insbesondere die schwere, akute Form mit Gangraen der Flexur.

Inaugural-Dissertation

zur

Erlangung der Doktorwürde

in der

Medizin, Chirurgie und Geburtshilfe.

Der Hohen Medizinischen Fakultät der Universität Marburg

vorgelegt von

Ludwig Levy-Sonneborn
Medizinalpraktikant aus Zürich.

R. UNIV. BIBLIOTHEEK LEIDEN

Marburg i. H.
Buchdruckerei Chr. Schaaf
1921

Angenommen von der medizinischen Fakultät der Universität Marburg.

Gedruckt mit Genehmigung der Fakultät:
Referent: Herr Prof. Dr. Läwen.

Fertiggestellt März 1920.

Meiner Mutter
und dem Andenken meines Vaters!

Über Volvulus der Flexura Sigmoidea, insbesondere die schwere, akute Form mit Gangraen der Flexur.

Früher bezeichnete man mit Ileus jede Art von Darmverschluss und begnügte sich mit dieser allgemeinen Diagnose. Erst die durch die steigende Leistungsfähigkeit der chirurgischen Technik bedingte zunehmende Häufigkeit der Laparotomien brachte allmählich Licht in das Dunkel der Ileus-Diagnostik. Man erkannte die wechselnd verschiedenen Ursachen, durch die ein Darmverschluss hervorgerufen werden kann und diese Erkenntnis wiederum zeitigte das Verlangen, bereits ante operationem eine präzise Diagnose über Art und Sitz der Erkrankung stellen zu können. So entwickelte sich nach und nach die grosse Gliederung des Ileus in die verschiedenen Gruppen, zu der v. Wahl und seine Schüler Zoege v. Manteuffel und Kader mit der grundlegenden Trennung in Strangulations- und Obturationsileus die Basis gegeben haben, auf der sich alles weitere aufbaut.

In neuerer Zeit hat sich vor allem Wilms um die Lehre vom Ileus verdient gemacht und beim Studium seiner ausführlichen Monographie über „Pathologie und Therapie des Darmverschlusses" erkennt man die segensreichen Fortschritte, die in verhältnismässig kurzer Zeit auf diesem Gebiet, sowohl in diagnostischer wie in therapeutischer Hinsicht, gemacht wurden.

Wenn aber überhaupt, so können wir auch heute eine Diagnose bezüglich der Art und des Sitzes des Hindernisses nur im Anfangsstadium der Erkrankung stellen. Sobald einmal die Peritonitis da ist, mit der charakteristischen Bauchdeckenspannung, und die geblähten Därme mit oder ohne Perforation den ganzen Leib meteoristisch auftreiben, dürfte objektiv eine präzisere Diagnosestellung unmöglich sein.

Im Folgenden wollen wir uns mit einer Unterabteilung des Strangulationsileus, mit dem Volvulus der Flexura sigmoidea, näher beschäftigen.

Bis vor kurzer Zeit fand diese Erkrankung noch recht wenig Beachtung, vermutlich wegen ihrer scheinbar grossen Seltenheit, dann auch wegen des überaus geringen Erfolges der operativen Therapie, der auch heute, vor allem bei länger bestehender Occlusion, noch kein günstiger ist.

Somit erscheint es berechtigt, einen weiteren Fall von Achsendrehung der Flexura sigmoidea mit den allerschwersten Krankheitserscheinungen zu veröffentlichen, bei dem auch erst während der Operation die richtige Diagnose gestellt werden konnte, der durch die Operation geheilt wurde und noch in mancher anderen Beziehung viel Interessantes aufweist.

Es sei mir gestattet, meinem hochverehrten ehemaligen Chef, Herrn Oberarzt Dr. F. Oehlecker, Hamburg, für seine Anregung und die liebenswürdige Überlassung des von ihm operierten Falles auch an dieser Stelle herzlichsten Dank zu sagen.

Zunächst möge die Krankengeschichte unseres Patienten, der am 24. VII. 1917 auf die zweite chirurgische Abteilung des Allgemeinen Krankenhauses Hamburg-Barmbeck (Dr. F. Oehlecker) aufgenommen wurde, mitgeteilt werden.

Vorgeschichte

Der 45jährige Patient Paul G.... Kaufmann, gibt an, früher nie krank gewesen zu sein, auch die Familienanamnese weist keine Besonderheiten auf.

Im Jahre 1892 war er wegen Darmleidens in Behandlung und hatte unter häufigen Blähungen und hartem, unregelmässigem Stuhl zu leiden. Die Beschwerden blieben auch nach seiner Entlassung aus der Behandlung weiter etwas minder stark bestehen, um dann in der Kriegszeit in erhöhtem Masse wieder aufzutreten. Seit einigen Monaten stellten sich ab und zu Anfälle von heftigen Schmerzen im Leib mit starker Auftreibung desselben ein, die auf kalte Umschläge allmählich wieder zurückgingen.

Vor 3 Tagen traten abermals besonders heftige Schmerzen auf, die in die Unterbauchgegend lokalisiert wurden. Der Leib wurde stark aufgetrieben, es gingen keine Winde und kein Stuhlgang mehr ab und es erfolgte Erbrechen. Am Tage vor der Aufnahme wurde vom Arzt wegen der unerträglichen Schmerzen Morphium gegeben. Auf Belladonna gingen noch einige Winde ab. Gegen Abend stellte sich Aufstossen ein.

Der Kranke gibt ferner an, dass er in der Kriegszeit etwa 25 kg an Gewicht abgenommen habe, glaubt aber nicht, dass die Abnahme in der letzten Zeit eine gesteigerte gewesen sei. Blut hat er nie im Stuhl beobachtet.

Befund

Der reichlich mittelgrosse hagere Patient ist in einem äusserst schweren Krankheitszustand eingeliefert worden.

Die Gesichtszüge sind eingefallen, die Haut blass und kühl, die Stirn schweissbedeckt. Typische Facies hypokratica. Sensorium leicht benommen.

Die Zunge ist stark belegt. Foeter ex ore.

Herzdämpfung in normalen Grenzen. Die Töne sind rein, aber leise. Der Puls ist fliegend dünn, etwa 120 Schläge in der Minute.

Die Temperatur ist bis 39,2° angestiegen.

Die Atmung ist sehr erschwert. Die unteren Lungengrenzen sind infolge des durch den überaus starken Meteorismus bedingten

Hochstand des Zwergfells hochgedrängt, hinten unten bis zum achten Brustwirbeldornfortsatz.

Das Abdomen ist ungeheuer trommelförmig aufgetrieben und druckschmerzhaft. Die Auftreibung ist symmetrisch. Beiderseits ausgesprochene Bauchdeckenspannung. Es sind keine Darmstenosegeräusche zu hören. Überall tympanitischer Klopfschall. Leber- und Milzdämpfung sind völlig von Tympanie überdeckt. Zeitweilig tritt unter gesteigerten Schmerzanfällen eine erhöhte Prominenz der stark geblähten Dickdarmschlingen ein.

Die Rektaluntersuchung bietet nichts besonderes; die Bruchpforten sind frei.

Im Urin: Indican schwach positiv, Eiweiss positiv. Zucker positiv.

Das Nervensystem ohne besonderen Befund.

Auf Grund der Annahme, dass schon in den letzten Monaten in Attacken auftretende Erscheinungen von Ileus vorhanden waren, in Anbetracht des Alters des Patienten und der starken Gewichtsabnahme, wird als Ursache des augenblicklichen Ileus — um etwas anderes konnte es sich wohl nicht handeln —, der schon mit Erscheinungen von Peritonitis kombiniert ist, vermutungsweise an das recht häufige ringförmige Carcinom der Flexur gedacht.

Das erste Gebot lautet also: Entleerung des Darmes.

In Lokalanaesthesie wird eine Coecalfistel angelegt. Nach Eröffnung des Darmes entströmen reichliche Mengen Gas und dünnflüssigen grünen Stuhles. Durch leichten Druck auf den Bauch wird die Entleerung beschleunigt und man kann beobachten, wie der Dünndarm, sowie das Colon ascendens und transversum langsam zusammenfallen. Trotz langen Wartens bleiben aber auf der linken Seite etwa in Nabelhöhe zwei längsverlaufende nebeneinanderliegende Darmschlingen stark gebläht. Erst jetzt wird die Diagnose auf Volvulus der Flexur gestellt, die trotz des überaus schlechten Allgemeinzustandes des Patienten dazu zwingt, das Hindernis zu beseitigen. Wiederum erst in Lokalanaesthesie und dann unter Zuhilfenahme

einer ganz oberflächlichen Aethernarkose wird eine Laparotomie in der Mittellinie, zwischen Schwertfortsatz und Nabel beginnend, und bis zur Symphyse herabreichend, vorgenommen. Es stellt sich sofort die um 360° gedrehte Flexur ein. Sie ist ausserordentlich lang und an einem mächtigen Mesosigma aufgehängt. Infolge der ungeheuren Aufblähung weist sie die Dicke etwa eines Männerarmes auf. Sie ist, ebenso wie ihr Mesenterium, vollkommen schwarz, während der übrige Darm eine dunkelblaurote Verfärbung und einige fibrinöse Beläge zeigt. Die Schnürfurchen erscheinen weisslich grün. Im Becken findet sich ein ziemlich reichliches, bräunlich-gelb gefärbtes und schon etwas stinkendes Exsudat. An eine Resektion ist wegen des schlechten Allgemeinzustandes des Patienten nicht zu denken. Es wird die Detorsion vorgenommen und die ganze Flexur vor die Bauchdecken gelagert. Das Exsudat wird mit grossen Kompressen so schnell und so weit als möglich ausgetupft. Ein dickes Gummidrain wird durch die Bauchwunde ins Becken eingeführt. Die Wunde selbst wird mit einigen durchgreifenden Seidennähten bis auf den untersten Teil, wo die Flexur herausragt, geschlossen. Der vorgelagerte Darm wird in feuchte Tücher eingewickelt, in der Annahme, dass sich vielleicht an der Basis doch noch ein Stück erhalten könnte und somit eine bessere Möglichkeit für eine spätere Wiedervereinigung geschaffen würde.

Der Puls ist gegen Ende der in grösster Eile ausgeführten Operation trotz Gaben von Kampfer und Koffein klein und flackernd geworden; kurz nach der Operation ist er überhaupt kaum noch zu fühlen; es wird sofort eine intravenöse Kochsalzinfusion verabreicht.

Auf der Station wird die vorgelagerte Dickdarmschlinge in ihrem unteren Teil eröffnet, und es entleeren sich reichlich Gase mit dünnflüssigem, blutig verfärbtem und übelriechendem Stuhl.

Das Befinden des Patienten erscheint hoffnungslos. Die Herztätigkeit wird mit zweistündlichen Koffeingaben angeregt.

Am Nachmittag hat sich der Zustand ein wenig gebessert. Das Aufstossen ist geschwunden, ebenso der Brechreiz. Der Puls hat sich schon etwas erholt, ist besser fühlbar und regelmässiger, am Abend etwa 104 Schläge in der Minute. Die Temperatur beträgt gegen Abend 37,2°. Die Trübung des Sensoriums besteht fort.

25. VII. Sowohl aus der Coecalfistel als aus der an der Flexur angelegten Oeffnung hat sich sehr reichlich Stuhl entleert. Das Abdomen ist eingesunken, ziemlich weich und weist nurmehr geringe Druckschmerzhaftigkeit auf. Am Morgen ist das Allgemeinbefinden leidlich.

Beim Verbandwechsel zeigt sich, dass sich nicht, wie gehofft, an der Basis der Flexur noch etwas Darm erhalten hat, sondern, dass die ganze Schlinge, soweit sie vorgelagert wurde, gangränös geworden ist. Mit einigen Klemmen werden die Gefässe des Mesosigma gefasst und die Schlinge wird an der oberen und unteren Schnürfurche abgetragen. Somit wird eine grosse Darmöffnung geschaffen mit guten Abflussbedingungen.

Am Nachmittag tritt ein leichter Singultus auf. Patient erbricht einmal trübe, wässrige, geruchlose Flüssigkeit.

Am 26. VII. ist die Temperatur immer noch etwas erhöht. Das Allgemeinbefinden bessert sich. Kein Singultus mehr, ebenso kein Erbrechen. Der Leib ist weich, die psychische Verwirrtheit besteht fort.

27. VII. In der Nacht ist Patient in einem unbewachten Augenblick aufgestanden, im Zimmer umhergegangen, auf Tisch und Stühle geklettert und konnte dann wieder zu Bett gebracht werden, ohne weiteren Schaden zu nehmen. Er macht heute einen etwas weniger befriedigenden Eindruck, hat wieder leichten Brechreiz, während der Leib weich und nicht druckempfindlich ist. Der Puls ist relativ kräftig, die Temperatur ist subfebril.

1. VIII. Das Allgemeinbefinden ist noch etwas schwankend, neigt sich aber entschieden der Besserung zu. Der Singultus hat aufgehört und auch das Sensorium ist wieder klar.

4. VIII. Die durchgreifenden Seidennähte und das Gummidrain werden entfernt, die Wunde ist zum grössten Teil primär verheilt. In der Umgebung der Stümpfe der Sigmoidschlinge besteht eine mässig starke eitrige Sekretion. In den letzten Tagen hat sich aus den Sigmoidstümpfen kein Stuhl mehr entleert, während aus der Coecalfistel reichlich Kot abgesondert wird. Um eine beschleunigte Reinigung der Wunden zu erzielen, wird mit Bäderbehandlung begonnen.

16. VIII. Der Allgemeinzustand des Kranken ist gut. Er hat Appetit und geniesst feste Speisen. Die Reinigung der Wunden

schreitet schnell fort. Die Darmstümpfe haben sich retrahiert und sind in der Bauchwunde eingeheilt.

27. VIII. Zum erstenmal ist heute aus der Flexurfistel breiiger Stuhl herausgekommen, während die Coecalfistel sich allmählich verkleinert und fast nichts mehr absondert.

10. IX. Während in den letzten Wochen die Temperatur zwischen 37° und 38° schwankte und nur manchmal um einige Teilgrade darüber hinausging, erfolgte heute ein plötzlicher Temperaturanstieg bis auf 41°. Patient klagt über keinerlei Beschwerden. Der Leib ist nach wie vor weich und nicht druckschmerzhaft. Es kann objektiv bis auf eine leichte Bronchitis nichts gefunden werden. Man vermutet einen bronchopneumonischen Herd im rechten Unterlappen. Mit der Bäderbehandlung wird ausgesetzt.

19. IX. Die Temperaturerhöhung dauert fort, ohne dass sich eine Ursache dafür finden lässt. Die Rektaluntersuchung sowie die Untersuchung des Abdomens und der Lunge sind ergebnislos. Die Untersuchung des Blutes ergibt einen Haemoglobingehalt von 58%. Es werden 1200 Leukozyten gezählt (71% polynucläre, 29% Lymphozyten). Das Allgemeinbefinden hat sich wesentlich verschlechtert. Der Appetit ist mässig.

28. IX. Immer noch unregelmässig erhöhte Temperatur, abends bis 40° und immer noch ist keine Erklärung dafür zu finden. Weitere Verschlechterung des Allgemeinbefindens.

30. IX. Gestern ist plötzlich die Temperatur abgefallen und ist heute subfebril. Der Allgemeinzustand des Patienten hat sich etwas gebessert.

12. X. Die Coecalfistel ebenso wie die Flexurfistel haben sich allmählich immer mehr verkleinert. Patient klagt sehr über starke Leibschmerzen, die auf eine gesteigerte Peristaltik, verbunden mit ungenügenden Abflussbedingungen für den Kot, zurückgeführt werden. Es ist auch Erbrechen aufgetreten. Die Fisteln werden durch Bougieren etwas gedehnt.

19. XI. Das Bougieren der Flexurfistel wird fortgesetzt, ebenso wird die Coecalfistel offen gehalten, um die spätere Darmnaht an der Resektionsstelle unter günstigeren Bedingungen vornehmen zu können. Die Operationswunde ist bis auf die Stelle der

einmündenden Darmlumina vollkommen verheilt. Der Patient ist ausser Bett, das Allgemeinbefinden ist gut.

17. XII. Der Kranke hat sich ausserordentlich gut erholt (Gesamtgewichtszunahme 10,4 kg) die Temperatur und der Puls sind dauernd normal. Im Urin findet sich kein Eiweiss und kein Zucker mehr.

Es kann somit daran gedacht werden, durch eine weitere Operation wieder eine direkte Verbindung zwischen dem unteren Abschnitt des Colon descendens und dem oberen Teil des Rektums herzustellen. Das soll auf dem Wege der Plastik unter Verwendung einer benachbarten Dünndarmschlinge geschehen.

27. I. 18. Vor dem Eingriff wird noch eine Röntgenaufnahme gemacht. Zu diesem Zweck werden das Rektum vom Anus aus und die Coecalfistel mit Jodoformgaze ausgestopft, während man Kontrastbrei durch einen Schlauch in das Colon descendens einlaufen lässt. Fig. 1 zeigt eine schematische Abbildung der Röntgenaufnahme. Bei X ist der Einlaufschlauch im Colon descendens zu sehen. Die Flexura sigmoidea und ein Stück des angrenzenden Colon descendens sind bei der Resektion weggefallen.

30. I. Operation in Aethertropfnarkose. Längsschnitt etwas rechts der Mittellinie. Nach Eröffnung des Peritoneums findet man mehrere Dünndarmschlingen fest zu einem Konglomerat zusammengebacken. Sie umschliessen einen kleinen, grünlich gelben Herd. Scheinbar hat sich hier nach der ersten Operation, bei der wegen der erforderlichen Schnelligkeit die Bauchhöhle nur oberflächlich ausgetumpft, aber nicht gründlich gereinigt und ausgespült werden konnte, eine lokale Peritonitis abgespielt, und es handelt sich um einen alten abgekapselten Abszess. Hierin findet wohl auch die etwa 7 Wochen nach dem ersten Eingriff aufgetretene hohe, damals dunkle Temperatursteigerung ihre Erklärung; sonderbar bleibt nur, dass der Patient seinerzeit nicht über Schmerzen im Leib geklagt hat und auch auf Druck keinen Schmerz verspürte. Es muss auch infolge des Konglomerats eine Stenose des Dünndarmes stattgefunden haben, da die zuführenden Schlingen eine beträchtliche Wandhypertrophie aufweisen.

Von dem Versuch, die verklebten Dünndarmschlingen zu lösen, muss Abstand genommen werden, aus Furcht vor Einrissen. Somit

kann die anfänglich geplante Verwendung einer benachbarten Dünndarmschlinge zur Plastik nicht in Betracht kommen. Andererseits erweist es sich aber auch als unausführbar, die beiden Flexurstümpfe einander so weit zu nähern, dass es möglich wäre, ihre Lumina zu verschliessen und noch eine Nahtanastomose Seit zu Seit anzulegen. Nur unter starkem Zug gelingt es, die Serosa der hinteren und seitlichen Descendenswand mit der Serosa der hinteren und seitlichen Rektumwand zu vernähen, so die Darmlumina einander zu nähern, und damit die Rück- und Seitenwände für das Verbindungsrohr zu schaffen, während die grosse Darmöffnung nach aussen unberührt bleibt. In diese hinein ragt also jetzt ein durch die hintere Serosanaht gebildeter Sporn. In einer späteren Sitzung soll dieser von aussen abgetragen und eine vollkommene Verbindung zwischen den beiden Darmästen hergestellt werden. Ueber der Serosanaht wird noch ein Stück Netz fixiert und daraufhin die Operationswunde mittels durchgreifender Seidennähte und Etagennähten geschlossen.

25. II. Stuhlentleerung hauptsächlich aus der Coecalfistel. Die Flexuröffnung sondert nur wenig ab, die Operationswunde zeigt noch zwei kleine, granulierende und sauber aussehende Stellen.

4. IV. Der Kranke ist seit zwei Wochen ausser Bett und fühlt sich sehr wohl. Nachdem die Operationswunde vollkommen verheilt ist, wird die mit starken Narben umgebene Flexurfistel in Lokalanaesthesie erweitert und senkrecht in den Sporn eine Klemme (Quetsche) eingelegt, die durch Bandnähte fixiert wird.

10. IV. Die Klemme wird abgenommen; der Sporn, d. h. die Scheidewand zwischen den beiden aneinanderliegenden Darmstümpfen, ist in der Mitte durchtrennt und somit eine direkte Verbindung zwischen Descendens und Rektum geschaffen.

23. IV. Operation in Narkose. Es soll heute die Flexuröffnung nach aussen geschlossen werden. Vorangeschickt wird aber noch eine plastische Operation zur Deckung des Spornrestes derart, dass derselbe an seiner Basis vorsichtig umschnitten und darauf über ihn hinweg die Schleimhaut des Descendens und Rektums durch Catgutnähte vereinigt wird. Hierauf folgt die Exzision des narbigen Randes der Fistel und das Freipräparieren der Darmränder. Sodann werden auch die noch freien Darmränder von Colon descendens und Flexur, die stark bluten, mittels dicker Seidenknopfnähte vereinigt und hierdurch wieder eine direkte Darmverbindung

geschaffen. Die ganze Wunde wird durch schichtweise Naht fast vollständig geschlossen. nur in der Mitte wird durch eine kleine Öffnung ein Gazestreifen eingeführt.

Der Patient befindet sich nach der Operation fast den ganzen Tag über in einem comatösen Zustand. Die Atmung setzt teilweise ganz aus, sodass künstliche Atmung erforderlich wird.

25. IV. Der Kranke sieht noch zyanotisch aus, er reagiert nur auf lauten Anruf und verfällt darauf sofort wieder in Somnolenz. Im Laufe des Abends erhält er eine intravenöse Infusion von 1500 ccm Kochsalzlösung mit Adrenalin. Ausserdem wird zur Belebung der Herzaktion noch Kampfer und Koffein gegeben.

2. V. Patient hat sich leidlich erholt. Die Operationswunde sezerniert an der Stelle, wo der Streifen eingelegt worden war, ziemlich reichlich eitriges Sekret. Die Stuhlentleerung erfolgt aus der Coecalfistel.

10. V. Das Allgemeinbefinden des Kranken ist wieder gut. An der Stelle der Darmplastik hat sich im Anschluss an die erwähnte Eiterung eine Kotfistel ausgebildet. Blähungen gehen auf natürlichem Wege ab.

3. V. In den letzten 14 Tagen hat sich die neuentstandene Kotfistel auf der linken Seite wieder verkleinert. Es gehen nur noch Blähungen aus ihr ab. Verschliesst man die Coecalfistel rechts durch Tupfer und Pflaster, so erfolgt Stuhlentleerung zum grössten Teil und ohne Beschwerden auf natürlichem Wege. Die Darmpassage an der Nahtstelle ist folglich in Ordnung.

8. VI. Nach genügender Vorbereitung wird in Lokalanaesthesie die Coecalfistel auf der rechten Seite geschlossen.

14. VI. Heilung rechts per primam intentionem. Die Fistel auf der linken Seite hat sich wieder erweitert, sodass täglich eine kleine Menge Kot und einige Blähungen aus ihr abgehen. Der grösste Teil des Stuhles wird jedoch auf natürlichem Wege abgesondert.

1. VII. In Lokalanaesthesie wird der Versuch gemacht, die erwähnte Fistel zu schliessen. Der Fistelgang wird exzidiert, der Darm freipräpariert und die Wundränder des Darmes, die ausserordentlich morsch sind und leicht einreissen, mit Catgut vernäht. Darüber wird noch eine Serosanaht gelegt und hierauf die Wunde durch schichtweise Naht der Bauchdecken geschlossen

4. VII. Leider ist die Operation nicht von dem gewünschten Erfolg gekrönt, sondern es hat sich von neuem eine Fistel gebildet, aus der sich wiederum Stuhl entleert.

18. VII. In den letzten Tagen hat sich ohne irgendwelches Zutun die Fistel bedeutend verkleinert. Es entleert sich aus ihr täglich nur noch eine geringe Menge Kot, während die Hauptmasse per vias naturales abgeht.

Patient wird mit stecknadelkopfgrosser Fistel entlassen.

Nachtrag

Erst nach langer Zeit stellte sich der Kranke wieder vor. Die Fistel hatte sich nach seiner Aussage schon bald nach seiner Entlassung aus dem Krankenhaus von selbst geschlossen. Er hatte keinerlei Beschwerden mehr. Eine abermalige Röntgenaufnahme, die in Fig. 2 widergegeben ist, zeigt gute Durchgängigkeit des ganzen Dickdarmes ohne Strikturbildung. Von der Flexura lienalis bis zur Ampulle des Rektums verläuft der Darm in einer nahezu geraden Linie. Das Colon descendens geht direkt in das Rektum über.

Zum Vergleich zeigt Fig. 3 das Röntgenbild eines normalen Dickdarmes mit schön ausgeprägter Flexura sigmoidea. (Schematisch nach Abbild. Nr. 472 aus: Stierlin, Klinische Röntgendiagnostik des Verdauungskanales).

Vor kurzem, also zwei Jahre nach seiner Entlassung, war Gelegenheit, den Kranken nachzuuntersuchen. Er fühlt sich ausserordentlich wohl und hat nie mehr irgend welche Erscheinungen von Seiten des Abdomens gehabt. Sein Stuhlgang ist regelmässig und er beobachtet bezüglich der Nahrungsaufnahme keinerlei Diät.

* * *

Es handelt sich also, wenn wir das wichtigste der Krankengeschichte kurz noch einmal zusammenfassen, um Folgendes:

Ein schwerkranker, fast 60jähriger Patient, der schon früher ileusartige Anfälle gehabt hat, wird mit den schwersten Erscheinungen eines seit mehreren Tagen bestehenden tiefsitzenden Darmverschlusses eingeliefert. Eine sichere Ursache des Leidens lässt sich nicht erkennen; es wird an ein Carcinom der Flexura sigmoidea gedacht. In Lokalanaesthesie: Coecostomie. Der Bauch fällt etwas ein, und es zeichnet sich eine mächtige Dickdarmschlinge ab, die nur das S romanum sein kann und erst jetzt die Diagnose auf Volvulus der Flexur stellen lässt. Im Rausch wird schnell eine Laparotomie vorgenommen, die brandige Schlinge wird detorquiert und vorgelagert. Nach Verkleinerung der Bauchwunde wird die Schlinge angeschnitten, sodass der Kot abfliessen kann. Da sich nichts von dem vorgelagerten Darm erhalten hat, wird dieser am nächsten Tag im Bett abgetragen. Im weiteren Verlauf tritt längere Zeit Fieber ohne erkennbare Ursache auf. Später zeigt sich gelegentlich der zur Wiedervereinigung der Darmstümpfe vorgenommenen Laparotomie, dass ein intraperitonealer Abszess zwischen den Dünndarmschlingen der Anlass zur Temperatursteigerung gewesen sein muss. Nach verschiedenen atypischen Operationen gelingt es endlich wieder eine direkte Darmpassage zwischen Colon descendens und Rektum herzustellen und der Kranke kann geheilt entlassen werden.

* * *

Wenn wir uns im Anschluss an den berichteten Fall nach dem Zustandekommen einer Achsendrehung

der Flexur im allgemeinen fragen, so sind zwei Dinge dafür absolute Vorbedingung:

1. Es muss genügend Platz zur Drehung vorhanden sein;
2. es muss die Befestigung der Flexur eine derartige sein, dass noch genügend Beweglichkeit gewährleistet ist, um einer Drehung die Möglichkeit zu bieten. Begünstigt wird die Achsendrehung durch ein sehr wesentliches Moment: Die Länge der Flexur (des Darmstückes als solchem).

ad. 1. Eine grosse Peritonealhöhle kann ihre Ursache in weichen nachgiebigen Bauchdecken haben und in einer mangelnden Fettschicht derselben, des Mesenteriums und des Netzes. Wenn diese Annahme richtig ist, so muss sich an Hand von Statistiken nachweisen lassen, dass der Krieg, zumal auch noch der Genuss stark blähender Speisen als begünstigendes Moment hinzutritt (s. u.), ein vermehrtes Auftreten von Volvulus zur Folge gehabt hat, ebenso wie das für eingeklemmte Hernien bereits festgestellt wurde [1]).

ad. 2. Die Beweglichkeit der Flexur ist eine umso geringere, je breiter und je kürzer das Mesosigmoideum ist und je weiter dessen Fusspunkte voneinander entfernt sind. Bei den weitaus meisten Fällen von Volvulus der Flexur findet man daher ein langes, schmales Mesosigmoid. Man erklärt sich diese Tatsache als Folge eines vielleicht schon im embryonalen Leben an dieser Stelle stattgehabten Entzündungsprozesses, der als Mesenterialschrumpfung bezeichnet wird. Darunter versteht man einen chronisch verlaufenden Prozess am Bauchfell des Gekröses, welcher

---

1) O. Wiemann. Ueber Brucheinklemmung und Kriegsernährung, D. Ztschr. f. Chirurgie, Bd. CXL., S. 161—182. Mai 1917.

unter Narbenbildung heilt und durch Schrumpfung eben dieser Narben eine Verkleinerung und Kontraktur des ganzen Mesenteriums in der Querachse bewirkt, somit auch, was sehr wichtig ist, eine Annäherung der beiden Fusspunkte aneinander. Der Prozess betrifft am häufigsten die Flexura sigmoidea, die bekanntlich ihr eigenes Mesenterium hat. Über den Anlass zur Mesenterialschrumpfung ist noch keine Einigkeit erzielt worden. Virchow wies zuerst auf den Vorgang der Mesenterialschrumpfung hin, bis sich um die Wende des 19. Jahrhunderts noch eine grosse Reihe von Autoren u. a. Zoege v. Manteuffel, v. Eiselsberg, v. Bergmann, Riedel, v. Hansemann und Graser mit dieser Frage beschäftigte. Von einigen (Graser, v. Hansemann) wird der Darm verantwortlich gemacht, indem entzündliche Prozesse in demselben auf das Mesenterium zurückwirken sollen. E. Graser behauptet, dass ein Teil der Fälle von chronischer Mesenterialperitonitis in der Umgebnng des S romanum auf die sekundären Veränderungen im Anschluss an multiple Divertikel des Darmes zu beziehen ist. Es komme zu kleinsten Druckgeschwüren mit Durchbruch in das umgebende Gewebe. „Grosse Eiterungen bleiben aus, aber die Serosa bekommt doch ihr Teil ab. Daher die Umwandlung in derbes, sehniges Gewebe.“ Andere Autoren (Riedel, v. Eiselsberg) sprechen das Mesenterium als den primären Sitz der Entzündung an. Nach Riedels Beobachtungen lokalisiert sich der Schrumpfungsprozess am weitgehendsten in den vom Darm entferntesten Partien des Mesenteriums. Das spricht vielleicht auch gegen die Annahme des primären Sitzes im Darm.

So viel über die Schrumpfung des Mesosigmoideums in der Querachse. Was nun die Ausziehung, das Längerwerden des Mesenteriums der Flexur betrifft, so

nimmt man an, dass es sich wohl bei den meisten dieser Fälle um einen angeborenen Zustand handeln wird. Will man sich aber mit dieser Annahme nicht zufrieden geben, so kann man sich vorstellen, dass nach Aufnahme von stark blähenden Speisen der Darm in erhöhtem Masse und besonders lebhaft arbeitet. Durch peristaltische, teils ziehende Bewegungen wird am Mesosigmoideum ein nicht unerheblicher Zug ausgeübt, der im Laufe der Jahre zu einer Verlängerung desselben führt. So kann man auch beobachten, was später im Kapitel über die Therapie des Flexurvolvulus noch eingehender zu erörtern sein wird, dass, nach Raffung des zu langen Mesosigmoideum, dasselbe oft schon nach ganz kurzer Zeit infolge des durch die ausserordentlich heftige Peristaltik bedingten Zuges wieder zur alten Länge, manchmal noch weiter, ausgezogen wird und abermals eine erhöhte Torsionsgefahr darstellt.

Über die abnorme Länge und Lagerung des S romanum gibt es eine ausserordentlich grosse Literatur. Die Tatsache ist auch in den Bestand unserer Lehrbücher übergegangen und wir finden z. B. in dem Lehrbuch der topographischen Anatomie von Corning eine grosse Reihe von sehr schönen und sehr instruktiven Abbildungen. Überall wird diese unverhältnismässig stark hervortretende Länge und die abnorme Lagerung als besondere Seltenheit erwähnt und aufgefasst. Man findet Angaben, dass das sehr bewegliche S romanum so lang sein kann, wie etwa $^2/_3$ des übrigen Dickdarms und länger, bis an den Magen, die Gallenblase, das Zwerchfell heranreichen, oder auch mit einer weiten Schlinge rechts über dem Colon ascendens liegen kann.

Auf ganz ähnliche Weise, wie die Länge des Mesosigmoideum, ist man auch geneigt, sich die besondere Länge des Darmes, wie man sie wohl in den meisten Fällen

von Volvulus findet, zu erklären. Auch hier stehen sich zwei Annahmen gegenüber: angeboren oder erworben? Der Pathologe Heller nimmt an, dass die gemeinsame Ursache sowohl der Hirschsprungschen Krankheit wie der Achsendrehung der Flexur ein „Megasigmoideum congenitum“ sei. „Die mit angeborenem grossen und besonders auch abnorm gelagerten Sigmoideum behafteten Kinder, welche nicht in der Jugend an der Hirschsprungschen Krankheit sterben, sind die Kandidaten zu einer Achsendrehung der Flexur im weiteren Leben“. Weit einleuchtender ist die Annahme, dass der lange Darm, eine gewisse Disposition vorausgesetzt, erst im Leben infolge einer entsprechenden Lebensweise und Ernährung erworben wird. Dafür spricht auch der Umstand, dass der Volvulus der Flexur eine Krankheit ist, die im erwachsenen Alter keine allzu grosse Seltenheit darstellt, viel seltener im jugendlichen Alter auftritt und in der frühesten Jugend fast kaum beobachtet wird.

Ganz besonders die Ernährung in Russland, im östlichen Europa im allgemeinen, hat ein nicht unwesentliches Längerwerden des Darmes zur Folge, und der „lange russische Darm“ ist geradezu sprichwörtlich geworden.

v. Hansemann hatte als Armeepathologe auf dem russischen Kriegsschauplatz Gelegenheit, reichliche Erfahrungen in dieser Hinsicht zu sammeln, und berichtet darüber in seiner 1917 erschienenen Arbeit: „Über den sogen. langen russischen Darm“. „S romana“, sagt er, „von der Stärke eines Unterarmes und der Länge von 80 cm und darüber, was bei uns eine Seltenheit ist, kommen bei den Russen oft vor.“ Unter 100 Sektionen von Eingeborenen fand er 83 mal ein langes bzw. ein sehr langes S romanum, während er bei 300 Sektionen von Deutschen ein solches nur 5 mal zu Gesicht bekam.

Er hält den langen Darm aber keineswegs für eine Rasseeigentümlichkeit der Russen, da er ihn auch bei Letten und Deutsch-Kurländern fand, sondern fasst ihn als funktionelle Anpassung auf, erworben durch die Aufnahme grosser Mengen nährstoffarmer und schwer verdaulicher, den Darm erweiternder Speisen.

Wir hätten uns noch über das auslösende Moment zu befragen. Als solches werden sowohl der Hunger als die Obstipation, als auch die Aufnahme von besonderer Nahrung in der Literatur angeführt.

Spassokukotzki nimmt an, dass nach dem Hungern (der Kalender der religiösen russischen Bauern weist, wie auch Faltin erwähnt, im Jahr 120 Fasttage auf) die genossene schwere Bauernspeise in den leeren Darm tritt und denselben nach unten verzieht. Die Peristaltik im Verein mit der Kontraktur der Bauchpresse bei der Arbeit begünstigen unter diesen Umständen die Entstehung des Volvulus. Dieser Autor führt auch die Beobachtung Mirotworzews an, der Hunde, welche zu Versuchen benutzt werden sollten, und welche der Wärter zu füttern vergass, an Volvulus (Hungervolvulus) zugrunde gehen sah.

Der Annahme, dass dem Entstehen eines Flexurvolvulus durch die Aufnahme von gewissen Speisen Vorschub geleistet werde, schliesst sich eine sehr grosse Reihe von Autoren an. Naunyn sah Volvulus der Flexur zweimal auftreten nach dem Genusse stark blähender Speisen (Erbsenbrei). Auch bei v. Bergmann finden sich Angaben darüber, dass der Flexurvolvulus nach Genuss von reichlichen Mengen von Gemüsen, insbesondere bei fleischfreier Ernährung auftrete.

Was die Annahme der Obstipation als aetiologisches Moment anbetrifft, so ist es fast mehr bestritten als ange-

führt worden, vorwiegend aus dem Grunde, weil nach statistischen Feststellungen Männer viel häufiger (Philipowicz gibt das Verhältnis mit 7 : 1 an) an Volvulus erkranken, während jedoch die Obstipation vorwiegend ein Leiden des weiblichen Geschlechtes ist.

Allgemein besteht die Ansicht, dass auch ein äusseres mechanisches Moment den Anstoss zu einer Achsendrehung des Darmes geben kann, aber nicht muss. Es sind da erwähnt: Anstrengende Märsche, Sprung aus der Höhe, Tragen schwerer Lasten, usw.

Vergleichen wir das hier Gesagte mit dem, was in unserem Falle bezüglich der Aetiologie der Erkrankung festgestellt werden konnte, so lässt sich ungefähr Folgendes anführen:

Es handelte sich um einen hageren, stark abgemagerten Patienten, bei dem vom Fettpolster der Bauchdecken nicht mehr viel nachgewiesen werden konnte. Auch Netz und Mesenterium zeigten einen verminderten Fettgehalt und man könnte diesen Zustand in oben erwähntem Sinne wohl als einen das Entstehen des Volvulus begünstigenden auffassen.

Bei der Operation zeigte sich eine ausserordentlich mächtige Flexur, deren Kuppe bis fast an das linke Zwerchfell heranreichte. Auch das Mesosigma war aussergewöhnlich lang, während sich eine Schrumpfung in der Querachse nicht deutlich nachweisen liess.

Der Umstand, dass bei vollkommener Gesundheit in früheren Jahren bereits seit längerer Zeit Beschwerden bestanden haben, die auf eine zeitweise partielle Occlusion des Darmes schliessen lassen, bis es endlich zum Volvulus der Flexur kam, berechtigt zu der Annahme, dass es sich bei den erwähnten Anfällen auch um Sensationen im Gebiete

des S romanum gehandelt haben wird und dass ferner die Länge sowohl des Darmes, als des Mesosigma allmählich unter der Beihilfe der die Peristaltik steigernden Kriegskost zustande kam, also im Sinne v. Hansemanns erworben wurde.

Was das auslösende Moment anbetrifft, so ist eine äussere mechanische Ursache aller Ermittlung nach ausgeschlossen. Es ist aber durchaus anzunehmen, dass die festgestellte, fast ausschliessliche Ernährung mit stark blähenden Gemüsen bei kaum erwähnenswerter Fleischzufuhr ihr Teil zur Entstehung der Achsendrehung beigetragen hat, möglicherweise der letzte Tropfen gewesen ist, der das Fass zum Überlaufen brachte.

Bezüglich der Diagnosestellung beim Volvulus der Flexur muss man unterscheiden zwischen den Fällen, die zu Beginn der Erkrankung in ärztliche Behandlung kommen und denjenigen, die der Arzt erst zu Gesicht bekommt, wenn der allgemeine Meteorismus oberhalb der beiden verlegten Darmstellen bereits vorhanden ist, oder sich gar schon eine Peritonitis im Anschluss an den Ileus ausgebildet hat. Bei diesen letzteren wird es nicht möglich sein, eine exakte Diagnose zu stellen, zumal, wenn der Patient in sehr heruntergekommenem Zustand eingeliefert wird und man sich natürlich nicht mit langen zeitraubenden Untersuchungen aufhalten kann. Da wird einzig und allein die Operation Klarheit bringen.

Um bei den frischen Fällen die richtige Diagnose stellen zu können, kann man sich einer grossen Anzahl mehr oder weniger sicherer Diagnostika bedienen. Die ersten grundlegenden Anregungen und Veröffentlichungen in dieser Richtung stammen, wie schon in der Einleitung erwähnt wurde, von v. Wahl und seinen Schülern. Den Allgemeinsymptomen ist, ebenso wie den lokalen, die grösste

Bedeutung beizumessen. Wenn irgendwo, so kommt es beim Ileus darauf an, alle Erscheinungen genau zu prüfen und alle vorhandenen Symptome nur im Zusammenhang zu verwerten.

Nach allen Erfahrungen und Mitteilungen aus der Literatur ist uns in der Temperaturmessung bei der Diagnose der Achsendrehung S romani kein erwähnenswertes Hilfsmittel an die Hand gegeben. Zu Beginn der Erkrankung pflegt die Temperatur normal zu sein, was wohl als selbstverständlich erscheinen mag. Erst wenn der abgeklemmte Darm brandig wird und die Peritonitis beginnt, steigt die Temperatur, um dann gewöhnlich kurz ante exitum steil zum Subnormalen abzufallen.

Selbstverständlich besteht Stuhl- und Gasverhaltung.

Über die mögliche Verwertung des vorhandenen bzw. fehlenden oder die Art des Erbrechens als Diagnostikum für den Flexurvolvulus ist sehr lebhaft gestritten worden und streitet man auch noch heute. Nach den Erfahrungen von Jankowsky ist das Erbrechen als ein konstantes Symptom beim Volvulus der Flexur anzusehen. „Es fehlt nur in verschwindend wenigen Fällen und dann bestand mindestens Übelkeit oder Brechreiz.“ Hingegen gibt Jankowsky zu, dass er kotiges Erbrechen, wie man es beim Dünndarmvolvulus häufig zu sehen bekommt, beim Flexurvolvulus nie beobachtet hat. Zoege v. Manteuffel behauptet auf der anderen Seite, dass das Erbrechen beim Dickdarmvolvulus, zumal beim Flexurvolvulus, fast immer fehlt. Philipowicz, der über ein sehr grosses, eigenes Untersuchungsmaterial verfügt, kommt auf Grund seiner Beobachtungen zu dem Resultat, dass dem Erbrechen, so oder so, keine wesentliche Bedeutung beizumessen sei. Man müsse sich vor allen Dingen immer darüber klar

sein, dass es ein nur in den ersten Anfängen der Erkrankung zu verwertendes Symptom darstelle, dass man dann wohl sagen könne, das Krankheitsbild des Dickdarmverschlusses sei fast niemals von Erbrechen, nie von Koterbrechen beherrscht, während das beim Dünndarmverschluss sehr oft der Fall sei. Dieser Ansicht neigen wohl heute auch die meisten Autoren zu.

Schmerzen sind beim Volvulus der Flexur immer vorhanden. Sie sind in den meisten Fällen sehr heftig, weisen Exacerbationen und Remissionen auf, aber keine Intermissionen. Es ist durchaus nicht notwendig, dass die Hauptschmerzen in die linke Seite oder den linken Unterbauch lokalisiert werden. Manchmal wird über Schmerzen in der Gegend des Nabels, der Blase, der Leber oder über Magenschmerzen geklagt. Sie können so heftig werden, dass sie zum Collaps führen, aber auch sie geben uns keinen bestimmten Hinweis auf die Diagnose.

Die Indikanreaktion ist durchaus kein sicheres und kein allgemein anerkanntes Zeichen für die Diagnose des Dickdarmvolvulus. Sie sei jedoch der Vollständigkeit halber hier erwähnt. Bei Stauung im Dünndarm tritt sofort im Urin eine nachweisbare Menge von Indikan auf, während dies beim Sitz des Hindernisses im Dickdarm nicht in so ausgesprochenem Masse, oder kaum der Fall ist. Die Probe ist aber auch nur am ersten Tag zu verwerten.

Auf dem Chirurgenkongress des Jahres 1889 erzählte v. Wahl von einem Symptom, das er in allen Fällen von Volvulus der Flexur beobachtet habe und das ihm als pathognomonisch für diese Krankheit erscheine. Er habe in der Gegend, wo die Flexur im allgemeinen zu suchen sei, eine geblähte, gelähmte, sich scharf abzeichnende Darmschlinge gefunden, die ihren Ort

nicht veränderte und die als das oben und unten abgeschnürte Darmstück anzusehen sei.

Leider hat sich aber die Hoffnung, die man an diese Eröffnung knüpfte, nicht erfüllt. Andere Autoren erwähnen ausdrücklich, dass auch sie von da an immer auf die Feststellung des Wahlschen Symptomes Wert gelegt haben, dass es ihnen aber nur in seltenen Fällen gelungen sei, und vor allen Dingen in solchen, die ganz frisch zu ihrer Beobachtung kamen, das Symptom wahrzunehmen. Selbstverständlich wird nach kurzer Zeit eine Blähung des ganzen oberhalb der Abschnürungsstelle gelegenen Darmes stattfinden und die Verwertung des Wahlschen Symptomes unmöglich machen.

Nicht lange danach teilte Schlange eine von ihm bei der Untersuchung mehrerer Flexurvolvulusfälle gemachte Beobachtung mit, nach der er ebenfalls verschiedentlich das Wahlsche Symptom positiv gefunden hat. Den grössten Wert legt er insbesondere auf die Feststellung einer vermehrten Peristaltik oberhalb des Hindernisses. Jedoch hat auch diese Methode der Diagnosestellung den Nachteil, dass sie eben nur ganz zu Beginn der Erkrankung Verwendung finden kann und auch bei wenig ausgesprochener Hyperperistaltik nicht immer der Beobachtung zugängig ist.

Ein weiteres Symptom wurde von Kiwull angegeben und von ihm als „Ballon-Symptom“ bezeichnet. Kiwull sagte sich, dass die oben und unten abgeschnürte Darmschlinge einen Hohlraum mit gespannter Wand darstelle, in dem Luft unter einem bestimmten Druck stehe. Folglich müsse man über diesem Hohlraum vermittels der Stäbchen - Plessimeter - Perkussion einen metallischen Klopfschall nachweisen können. Das Ballon-Symptom ist dann auch von anderen Autoren nachgeprüft worden,

war auch in einigen Fällen vorhanden, konnte aber nicht durchweg nachgewiesen werden.

Im Jahre 1892 wies Braun darauf hin, dass sich infolge der bei der Abschnürung des Darmes entstehenden Hyperaemie ein Exsudat bilde, das natürlich nicht pathognomonisch beweisend sei für Volvulus der Flexur, jedoch bei Ausschluss von Ascites die Abschnürung eines grösseren Darmabschnittes anzeige.

Zum Schluss noch ein Diagnostikum, das sehr eifrig beforscht worden ist und da, wo man es anwenden kann, sehr gerne zu Hilfe gezogen wird: der Einlauf. Man liess Wasser in das Rektum einfliessen und sagte sich, dass, wenn ½ Liter aufgenommen werde, kein Volvulus der Flexur vorliegen könne. Jankowsky betont in seiner Arbeit über Volvulus des Dickdarmes, dass beim Flexurvolvulus im Gegensatz zum Coecumvolvulus ein Wassereinlauf von ½ bis ¾ Liter im Mastdarm nicht aufgenommen wird. Naunyn, Zoege v. Manteuffel und Philipowicz haben sich besonders mit dieser Frage beschäftigt. Naunyn meinte, man müsse mehrere Einläufe machen mit immer grösseren Mengen warmen Wassers, um die Gewöhnung an die Eingiessungen abzuwarten. Dann seien sie aber ein sehr wichtiges Zeichen. Wenn die Gewöhnung eingetreten sei und es gelänge mit einem etwa 15—20 cm langen Rohr mehr als einen bis 1½ Liter Wasser einlaufen zu lassen, die vom Patienten zurückgehalten werden könnten, so sei es wahrscheinlich, dass das Hindernis nicht im S romanum und auch nicht im Colon descendens sitze. Besonders geachtet wurde noch darauf, ob das Wasser gefärbt oder ungefärbt wieder abfloss, wobei ungefärbtes Abfliessen für Vorhandensein eines Flexurvolvulus sprach, da es nicht hoch genug hinaufgelangen konnte, um mit Kotmassen in Berührung zu kommen.

Man ging auch noch mit weichen Sonden ins Rektum ein und schloss aus der Tatsache, wie weit man die Sonde einführen konnte, auf Vorhandensein bzw. Nichtvorhandensein eines Flexurvolvulus. Das führte auch zu grossen Irrtümern, indem man bei Anwendung von ganz wenig Druck die untere Abschnürung bei geringgradiger Torsion der Flexur leicht passieren konnte, einen Volvulus folglich ausschloss und danach die Therapie einrichtete, während in Wirklichkeit doch eine Achsendrehung vorlag.

Eine Frage, die hier nur kurz aufgeworfen werden soll, ist die, ob man nicht mit Hilfe der Rektoskopie in der Diagnosestellung weitergebracht werden könnte. Natürlich liesse sich diese nur bei ganz frischen Fällen verwerten, da bei durch länger bestehende Occlusion in ihrem Kräftezustand stark beeinträchtigten Patienten eine gründliche Rektoskopie auf grosse Schwierigkeiten stossen und einen überflüssigen Zeitverlust bedeuten würde.

Aus alledem sehen wir, dass wir zwar eine grosse Anzahl Diagnostika für die fragliche Erkrankung kennen, dass uns aber bis heute kein Symptom bekannt ist, das die bestimmte Diagnose auf Volvulus S romani mit absoluter Sicherheit gestattet.

Zumal in unserem Falle wäre es vollkommen unmöglich gewesen, sich mit Bestimmtheit auf die Diagnose einer Achsendrehung der Flexur festzulegen, da die Erkrankung schon 5 Tage bestanden hatte, als der Patient in Behandlung kam. Der Leib war derart aufgetrieben und gespannt, dass an eine erfolgreiche Palpation nicht zu denken war. Die Temperatur war sehr hoch, Erbrechen (kein Koterbrechen) war zu Beginn aufgetreten, Winde und Stuhl gingen nicht mehr ab, es bestanden heftige, diffuse Leibschmerzen und im Urin war Indikan schwach positiv. Alle diese Zeichen sprachen für Darm-

verschluss und Beteiligung des Peritoneums, gestatteten aber keine Lokalisation. Auch von den angeführten lokalen Symptomen liess sich keines mehr klassisch nachweisen. Eine Einlaufsdiagnostik wäre natürlich bei dem Zustand des Patienten gar nicht in Frage gekommen. Festgestellt wurde ausser einem freien Erguss in der Bauchhöhle eine zeitweise eintretende, mit gesteigerten Schmerzanfällen einhergehende, erhöhte Prominenz der stark geblähten Dickdarmschlingen. Diese Tatsache im Verein mit den vorhandenen Allgemeinsymptomen sagte nicht mehr und nicht weniger, als dass zwischen Colon descendens und Ampulla recti ein die Darmpassage aufhebendes Hindernis sitzen musste, dass bereits eine Exsudation stattgefunden hatte und dass eine Mitbeteiligung des Peritoneums eingetreten war.

Verschiedene Punkte der Anamnese, wie das lange Bestehen der eigentlichen Erkrankung, das allmähliche Zunehmen der Beschwerden bis zum endlichen totalen Darmverschluss, das Alter des Patienten, sowie der Umstand dass er stark an Gewicht abgenommen hatte, liessen die Vermutung auf ein ringförmiges Carcinom der Flexura sigmoidea aufkommen. Dagegen sprach eigentlich nur die Tatsache, dass niemals Blut im Stuhl beobachtet wurde und dass die Gewichtsabnahme nicht etwa in der letzten Zeit zugenommen hatte, sondern eher geringer geworden war.

In der Literatur finden sich nur spärliche und nur ganz kurze Bemerkungen über den differentialdiagnostischen Zusammenhang zwischen Flexurvolvulus und Flexurcarcinom. Das Flexurcarcinom lasse sich mit Hilfe der Anamnese und unter Berücksichtigung des ganzen Krankheitsbildes fast immer leicht ausschliessen. Wie ausserordentlich schwierig,

ja unmöglich aber dieses, zumal bei länger dauernder Erkrankung, sein kann, wie man sogar bei bestehendem Volvulus der Flexur mit durch die Anamnese zur, wenn auch nur vermutungsweisen, Fehldiagnose des Flexurcarcinoms verleitet werden kann, zeigt der vorliegende Fall in der deutlichsten Weise. Hier war eben bei der gegebenen Situation eine Klärung nur durch die Operation zu erwarten. Erst nachdem ein grosser Teil des gestauten Gases und Kotes sich durch die Coecalfistel entleert hatte und auch nach längerem Warten zwei nebeneinanderliegende vom linken Unterbauch nach der Gegend der Milz hinziehende Dickdarmschlingen stark gebläht blieben, die nichts anderes als die Flexur sein konnten, war es möglich, die Diagnose auf Volvulus S romani zu stellen.

* * *

Wir gehen nunmehr über zur Besprechung der Therapie.

Die Einläufe, die wir als Diagnostikum kennen gelernt haben, werden von verschiedenen Autoren auch als Therapeuticum benutzt. Wie so überaus häufig streiten sich auch hier der Internist und der Chirurg um die Behandlung. Naunyn tritt besonders warm für die Behandlung mit hohen Einläufen ein. Er unterscheidet schwere, ganz akut verlaufende Fälle, bei denen natürlich nur der chirurgische Eingriff Heilung bringen kann, und leichtere Fälle, mit mehr mildem, chronischem Verlauf, bei denen die Darmpassage vielleicht nicht ganz gestört ist und die zuerst Gegenstand der internen Behandlung sein sollen. Er führt eine Arbeit v. Samsons an, der experimentell nachgewiesen hat, dass bei halber Achsendrehung, d. h. Drehung um 180°, keineswegs immer

absolute Undurchgängigkeit bestehe, dass vielmehr eine solche erst bei 270° auftrete. Naunyn gelang es mit Hilfe der Einlaufstherapie in verschiedenen Fällen die Detorsion herbeizuführen und die Schlinge zu entleeren.

Philipowicz hat ebenfalls bei 5 Fällen, allerdings nur mit langem Darmrohr (40 cm) die torquierte Flexur entleeren können und die Ansicht ausgesprochen, dass im Anfangsstadium der Erkrankung eine vernünftige interne Therapie, die im Versagungsfalle nicht zu weit ausgedehnt werde, nicht ohne weiteres abzulehnen sei. Auf der anderen Seite berichtet er von einem scheinbar leichten Fall, der infolge der anfänglich angewandten konservativen Therapie unglücklich verlief. Es wurde ein langes Darmrohr mit leichter Gewalt eingeführt, es entleerten sich reichlich Stuhl und Gase und man liess Wasser einlaufen. Als das Rohr zurückgezogen wurde, blieb ein Teil des Wassers im Darm zurück. Der Patient empfand erst eine geringe Erleichterung, der Zustand wurde aber rasch sehr bedenklich und die sofort angeschlossene Operation zeigte einen Volvulus der Flexur um 360°. Das ist ein Beweis, dass mit einem langen Darmrohr auch einmal in die um 360° torquierte Schlinge, um wieviel leichter dann erst in eine nur um 180° bzw. 270° gedrehte eingedrungen und der Inhalt entleert werden kann, wodurch wohl eine momentane Erleichterung infolge Nachlassens der Spannung erreicht werden mag, die Torsion jedoch bestehen bleibt und dem Patienten eigentlich nicht geholfen wird.

Philipowicz sagt daher: „Für den Fall, dass während der Entleerung durch das Darmrohr nicht gleichzeitig auch neben dem Rohr oder nach Herausnahme des Rohrs spontane Stuhl- und Wasserentleerung auftreten und die Schlinge sich abermals blähen sollte, muss die Torsion

als nicht beseitigt angesehen und dann unverzüglich zur Operation geschritten werden.

Die Taxis beim Flexurvolvulus hat nur noch ein historisches Interesse. Man ging mit 2 Fingern der einen Hand ins Rektum ein und versuchte, indem man mit der anderen Hand vom Bauch aus palpierte, durch bimanuelle Taxis die Detorsion herbeizuführen, was auch in vereinzelten Fällen gelungen sein soll.

Eine andere Methode der Taxis bestand darin, den Patienten recht kräftig zu schütteln, um dadurch eine Rückdrehung des Darmes zu erreichen. Trewes berichtet von einem Patienten, der schon mehrere Occlusionsanfälle glücklich überwunden hatte, dadurch, dass er, sobald er erkrankte, eine bestimmte Lage einnahm. Dieser Autor hält es auch für durchaus möglich, dass eine frische Achsendrehung durch eine Lageveränderung oder irgend eine heftige Bewegung rückgängig gemacht werden kann und Hunter gelang es in vier angeblichen Fällen von Flexurvolvulus durch mehrmaliges, ruckweises Drehen des Patienten in die Lage, bei deren Einnahme die Schmerzen nachliessen, die Achsendrehung zur Detorsion zu bringen.

Noch ein Wort über die medicamentöse Therapie, die wohl heute fast ausnahmslos verlassen ist. Sie besteht in der Darreichung von Abführmitteln, Atropin, Opium, u. s. w. Finsterer sagt, und er bezieht sich dabei auf dieselbe von Kuhn schon 10 Jahre früher ausgesprochene Meinung, dass die medicamentöse Therapie bei sichergestellter Diagnose eines Volvulus der Flexur wohl kaum mehr in Betracht kommt. Zugegeben, dass auch mit der Atropinbehandlung eine Darmknickung bei geschrumpftem Mesenterium einmal behoben werden kann, so schützt man den Patienten nicht vor Recidiven und kann leicht, wenn

das Mittel einmal versagt, den günstigen Augenblick für die Operation versäumen.

Greiffenhagen, der noch Anhänger der medicamentösen Therapie ist, schreibt seine günstigen Operationsresultate (1 Exitus unter 6 primären Resektionen der Flexur) der vorherigen Anwendung von Atropin zu, das die Blutzirkulation hebt und so der durch die Strangulation in den Mesenterialgefässen darniederliegenden Zirkulation entgegenwirkt. Will man sich diese vorteilhafte Wirkung des Medikamentes zunutze machen, so könnte man ja, wie Finsterer empfiehlt, ante operationem an Stelle von Scopolamin-Morphium Atropin-Morphium subkutan geben.

Was die chirurgische Therapie anbetrifft, so soll durch sie einmal die Beseitigung des Hindernisses herbeigeführt und ferner einem Recidiv weitmöglichst vorgebeugt werden. Um das zu erreichen, stehen verschiedene Methoden zur Verfügung. Ausschlaggebend für die Wahl des operativen Weges ist der Allgemeinzustand des Patienten. Bei schlechtem Allgemeinzustand wird man sich mit der kürzeren Art der Operation begnügen, die wenigstens das Hindernis beseitigt, bei gutem Befinden des Patienten wird man ein gründlicheres, auch Recidiven vorbeugendes Verfahren bevorzugen. Ist der Patient bereits stercoraemisch oder moribund infolge der zu lange Zeit verschleppten Occlusion, oder in Fällen, wo die schwer geschädigte Flexur bereits durchgängig geworden ist und zu ausgesprochener diffuser Peritonitis geführt hat, wird kein Verfahren Erhebliches mehr leisten können und der Eingriff meist nutzlos sein.

Von internistischer Seite wurde früher die Darmpunktion durch die intakten Bauchdecken hindurch empfohlen und angewandt, hauptsächlich von Curschmann. Natürlich brachte sie, wenn man wirklich in den

Darm hineingelangte und Gase und dünnflüssiger Kot abgelassen werden konnten, eine momentane Erleichterung, konnte aber niemals eine Heilung bringen. Ausserdem barg sie die grosse Gefahr der Peritonitis in sich. Man ging bald zu der der Punktion recht nahe kommenden Colostomie an der geblähten Schlinge über. Der Erfolg war natürlich ein durchaus negativer. Kuhn gibt in seiner Arbeit eine Zusammenstellung von 14 Fällen, bei denen man sich mit dem Anlegen eines anus praeternaturalis begnügte und die sämtlich ad exitum kamen. Schon Zoege v. Manteuffel sagte, es sei gar nicht möglich, dass im Falle eines Strangulationsileus, wie ihn der Volvulus der Flexur darstellt, die Enterostomie irgend eine Aussicht auf Erfolg haben könne. Der z. B. oberhalb des Hindernisses angelegte Anus praeternaturalis befreit die torquierte Schlinge weder von ihrer Strangulation, noch ihrem Gasinhalt, ihrer Spannung und Blähung. Auch ein an der geblähten Schlinge selbst angelegter Anus wird die Ernährungsstörung nicht beseitigen, wenngleich er entlastend wirkt und wird ausserdem eine Fixation des gedrehten Darmes an der Bauchwand in pathologischer Stellung zur Folge haben, wodurch naturgemäss eine Rückdrehung unbedingt verhindert wird. Somit sind die Bedingungen für die Gangraen der Flexur, für Durchwanderungsperitonitiden, Autointoxication, etc. gegeben.

Hätte man sich z. B. in unserem Falle überzeugt von der Richtigkeit der Diagnose eines Flexurcarcinoms mit der einfachen Coecostomie begnügt und in dem Bewusstsein, dass eine Öffnung geschaffen war, aus der sich reichlich Gas und Kot entleerte, also eine Entlastung stattgefunden hatte, die gebläht bleibende Schlinge übersehen oder nicht genügend beachtet, so wäre der Kranke niemals gerettet worden, sondern nach kürzester Zeit an

seiner Peritonitis zugrunde gegangen. Das Gleiche wäre der Fall gewesen, wenn man nach der Coecostomie, die man vielleicht nicht als genügend erachtete, noch eine Sigmoideostomie angeschlossen und auch die geblähte Schlinge entleert hätte, anstatt eine Laparotomie vorzunehmen.

Lediglich beim Obturations-Ileus, wo der Darm nicht durch behinderte Zu- und Abfuhr in seiner Ernährung und seiner Constitution geschädigt ist, kann eine Enterostomie gerechtfertigt sein und Erfolg zeitigen.

Es ist daher von ausserordentlicher Wichtigkeit, sich durch eine Laparotomie Klarheit über das Krankheitsbild zu verschaffen und nicht im Blinden die Enterostomie anzulegen.

Es wurde empfohlen, die Darmpunktion oder das Anschneiden des Darmes evtl. vor der Operation zu verwerten, um mit einem kleinen Laparotomieschnitt auszukommen. Man wird dies aber möglichst vermeiden im Interesse einer ungefährdeten Asepsis. Aus demselben Grunde wird man auch nach Eröffnung des Bauches, um die Detorsion überhaupt oder leichter bewerkstelligen zu können, zuerst versuchen, das Gas und die Kotmassen aus der geblähten Schlinge durch ein per rectum hoch eingeführtes Darmrohr zu entleeren und erst, wenn dieser Versuch scheitert, zur Punktion oder Incision des Darmes seine Zuflucht nehmen.

Früher dachte man, dass die Detorsion ein vollkommen genügendes Operationsverfahren darstelle. Die Erfahrung hat aber im Gegenteil gezeigt, dass sie niemals genügt, — nur Kiwull behauptet, nie eine Recidiv nach der einfachen Rückdrehung gesehen zu haben —, auch nicht, wenn der Darm noch keine Spur von Nekrose aufweist. Das Recidiv

wäre nicht nur logischerweise zu erwarten, sondern es ist auch tatsächlich oft genug beobachtet worden. Trotzdem wird man manchmal gezwungen sein, sich mit der Detorsion zu begnügen, da sie den raschesten Eingriff darstellt, welcher auch der dringendsten Gefahr der Kot- und Gasstauung durch Wiederherstellung der Darmpassage und normaler Ernährungsverhältnisse momentan Abhilfe verschafft.

In der Reihe der Methoden, die angegeben worden sind, um einem Recidiv vorzubeugen, wäre zuerst zu nennen die Colopexie (Sigmoideopexi), die von Roux in vollendeter Form 1894 angegeben worden ist. Er fixiert das geschrumpfte Mesosigmoideum durch eine Reihe von Catgutnähten fest an die vordere Bauchwand. Die Operation ist leicht ausführbar und ungefährlich, aber in Bezug auf ihre Zuverlässigkeit, was die Dauerheilung anbetrifft, nicht einwandfrei. Erstens ist es möglich, dass die Nähte nicht fest genug halten und der ursprüngliche Zustand mit seiner Disposition zum Volvulus wieder eintritt, und zweitens können, wie v. Eiselsberg, Baer und Wilms es beobachtet haben, Dehnungsstränge sich bilden, die Anlass zu einem neuen Volvulus geben oder es kann schliesslich eine Einklemmung von Dünndarm zwischen Flexur und Bauchwand eintreten, die Moschkowitz beschreibt. Er berichtet über 5 Fälle von Volvulus der Flexur, von denen 4 durch Detorsion und Colopexie geheilt wurden, während beim fünften Fall nach 3 Wochen neuerlich wegen Ileus eine Laparotomie notwendig wurde. Es fand sich dabei Strangulation und Einklemmung einer Anzahl von Dünndarmschlingen zwischen der fixierten Flexur und der linken vorderen Bauchwand, wodurch wenige Stunden post operationem der Tod des Patienten bedingt war. Auch Jankowski führt einen Fall an, in

dem 3 mal wegen Flexurvolvulus laparotomiert werden musste, zweimal war die Sigmoideopexie ausgeführt worden, hatte sich gedehnt und zu neuer Achsendrehung Anlass gegeben, bis schliesslich die Resektion endgültige Heilung brachte.

Trotzdem halten Wilms und Moschkowitz bei intaktem Darm die Sigmoideopexie noch für die relativ beste Operation, der nur bei sehr gutem Allgemeinzustand des Patienten und sehr günstigen lokalen Verhältnissen die Resektion der Schlinge vorzuziehen wäre.

Auch Riedel empfiehlt in Fällen, wo eiliges Handeln und rasche Beendigung der Operation notwendig erscheinen, nur die Detorsion auszuführen, bestehende Verwachsungen zu lösen, auch Schwielen im Mesosigma und evtl. die Flexur mit einigen Catgutnähten zu fixieren. Er hat damit Dauerresultate erzielt, gibt jedoch selbst zu, dass diese Operation nicht die nötige Sicherheit bietet und man das Übel bei der Wurzel fassen müsse. Man könne ja dann, meint er, wenn der Patient sich einigermassen vom ersten Eingriff erholt hat, ebenso wie bei der Appendicitis im Intervall operieren und die Resektion ausführen.

In den meisten Fällen wird aber diese Intervall-operation am Widerstand der Patienten scheitern, die im allgemeinen sich nur dann operieren lassen, wenn es ihnen wirklich schlecht geht und nicht zu bewegen sein werden in quasi gesundem Zustand eine Operation vornehmen zu lassen, um sich vor einem weiteren Anfall zu schützen.

Zu erwähnen bleibt noch eine von Grekow angegebene Operationsmethode, die bereits von Kümmell und Hoffmann ausgeführt wurde und darin besteht, das zu lange und zum Volvulus disponierende Mesosigma nach vorheriger Rückdrehung der torquierten Schlinge

durch Raffnähte zu verkürzen und auf diese Weise einem Recidiv vorzubeugen. Auch hiernach hat man recht häufig Recidive gesehen, in dem sich durch die mit starkem Zug wirkende Peristaltik das Mesosigma wieder zur alten Länge auszog (vgl. S. 19).

Ausgehend von dem Gesichtspunkt, dass mit durch die Stagnation des Kotes in der abnorm langen Flexur der Volvulus derselben bedingt wird, hat A. v. Bergmann 1894 die Anastomose zwischen Coecum und abführendem Flexurschenkel mittels Murphyknopfes empfohlen. Dadurch sollten Recidive verhütet werden, da Kot und Gase infolge Ausschaltung der Flexur keine Aufblähung und Spannung derselben bewirken konnten. Dieser Weg wurde aber bald aufgegeben, besonders Finsterer verwirft den Vorschlag v. Bergmanns ganz, weil er erstens glaubt, dass man nicht ohne weiteres eine Anastomose zwischen Coecum und Rektum anlegen und auf den ganzen Dickdarm verzichten könne, dass zweitens, was die Coecalfisteln bei Tuberkulose beweisen, auch nach ausgeführter Ileocoecostomie noch Stuhl in den Dickdarm eintrete und drittens, ebenso wie bei der Anheftung der Flexur an die vordere Bauchwand, neue Möglichkeiten für Dünndarmeinklemmungen geschaffen würden. Wenn man schon eine Anastomose anlegen wolle, dann könne man eine solche zwischen den beiden Flexurschenkeln anlegen und erhalte dasselbe Resultat. Die Verwendung des Murphyknopfes verwerfen die meisten Autoren, da sie zu oft danach Undichtigkeiten an der Nahtstelle erlebt haben. Wenn nicht die Notwendigkeit sehr grosser Eile seine Anwendung rechtfertigt, dann soll man lieber eine Nahtanastomose Seit zu Seit, End zu End, oder End zu Seit machen, je nach Belieben. Auch nach der Anastomose zwischen den beiden Flexurschenkeln sind Recidive u. a.

von Jankowski beobachtet worden. Ausserdem ist die Operationsdauer eine nicht viel kürzere als bei der Resektion und die Resultate sind schlechtere als bei der letzteren.

Die Resektion der Flexur ist sicherlich die Operationsmethode, die den besten Schutz vor Recidiven gewährleistet und die einzige Methode, die bei Gangraen der Schlinge in Frage kommt. Der erste Vorschlag in dieser Richtung wurde 1885 von Obalinsky gemacht und Zoege v. Manteuffel hat 1891 zum erstenmal die gedrehte, gangraenöse Flexur reseciert. Später hat Curschmann der Resektion das Wort geredet und nach ihm traten auch Budberg und Koch, v. Eiselsberg und Riedel warm für sie ein. Heute neigen ihr wohl die meisten Chirurgen zu. Zwar sind auch nach der Resektion Recidive beobachtet worden — Makewnin berichtet z. B. 1912 von einem Fall, bei dem 9 Jahre nach der Resektion ein Recidiv auftrat —, jedoch gehören diese zu den grössten Seltenheiten. Sie sind teils darauf zurückzuführen, dass ein zu kurzes Darmstück reseciert wurde, oder, dass nach der Resektion im Laufe der Jahre infolge gesteigerter Peristaltik in Verbindung mit entsprechender Kost abermals eine Verlängerung des Darmes auftrat (Makewnin) und sich gewissermassen eine neue Flexur ausbildete, die nach Gestalt und Lage an das resecierte S romanum erinnert.

Bei gangraenöser Flexur wird einem, wie gesagt, keine andere Möglichkeit als die Resektion bleiben. Soll man sie aber auch bei gut erhaltenem Darm ausführen oder soll man da lieber die Detorsion + Sigmoideopexie oder die Anastomose zwischen Ileum und abführendem Flexurschenkel bzw. zwischen den beiden Flexurschenkeln evtl.

gleichfalls in Verbindung mit einer Sigmoideopexie zur Anwendung bringen?

Über diese Frage ist viel gestritten worden und streitet man auch noch heute. Es ist aber durchaus anzunehmen, dass über kurz oder lang für die Therapie des Flexurvolvulus im allgemeinen der Leitsatz gelten wird: Resektion auf jeden Fall! Erstens sieht man, was zahlenmässig festgestellt ist, nach der Resektion nur äusserst selten, seltener als bei allen anderen Operationsmethoden, ein Recidiv auftreten, und zweitens weisst sie im Vergleich zu den anderen Methoden keine beträchtlich erhöhte Mortalität auf. Lieblein, Marzinkowsky und Greiffenhagen treten für sie ein und führen an, dass sie, bei noch gut erhaltener Flexur und guter Technik keine wesentlich schlechteren Erfolge zeitigt, als die einfache Detorsion. Finsterer kommt an Hand seiner Statistik zu dem Resultat, dass die Mortalität bei der Detorsion (35%) etwa derjenigen bei der Resektion (36%) die Wage hält, dass aber die Resektion im Gegensatz zur Anastomose (etwa 50% Todesfälle) eine um 14% geringere Mortalität aufweist, auch die Fälle von Gangraen und bestehender Peritonitis mit eingerechnet. Trennt er die Fälle mit bereits vorhandener Gangraen und Peritonitis von den übrigen, so ergibt sich für die ersteren eine Mortalität von 77%, während bei noch nicht eingetretener Gangraen eine solche von nur 7,6% resultiert.

Daher tritt er auch unbedingt dafür ein, bei noch gut erhaltenem Darm und gutem Allgemeinzustand des Patienten die Resektion auszuführen.

Dieser Meinung schliesst sich in neuerer Zeit H. F. Brunzel an. Er bezeichnet die Resektion beim Volvulus der Flexur als die „Methode der Wahl", zumal gerade bei der Achsendrehung der Flexur regelmässig die technisch-

chirurgisch günstigsten Vorbedingungen auch für eine einzeitige Resektion angetroffen werden.

Damit haben wir eine weitere Frage angesch tten, die der einzeitigen oder zweizeitigen Resektion. Auch hierüber haben die Anschauungen seit dem Jahre, da die erste Resektion ausgeführt wurde, dauernd gewechselt Im allgemeinen wird man da wohl keine Regel aufstellen können, sondern im wesentlichen nach dem Allgemeinzustand des Patienten von Fall zu Fall entscheiden müssen. Ausschlaggebend ist ferner der Zustand des Darmes. Man muss sich klar machen, dass in Fällen, wo dieser sehr stark gebläht ist oder gar eine beginnende Gangraen aufweist, die Naht fast immer insuffizient sein wird. Aus einer von Finsterer zusammengestellten Tabelle erhellt, dass bei gangraenösem Darm und einzeitiger Resektion die Mortalität grösser (83 %) ist, als bei der zweizeitigen Resektion (75 %), dass das Verhältnis beim guterhaltenen Darm aber umgekehrt (4,3 % zu 33 %) liegt.

Jeder Chirurg geht mit einer gewissen Sorge an die Dickdarmresektion heran. Die Heilungsbedingungen der Naht am Dickdarm sind wesentlich ungünstigere als am Dünndarm, die Ausführung der Naht an sich ist wegen der dünnen Darmwand schwieriger, wenngleich gerade bei der Flexura sigmoidea infolge ihrer guten Beweglichkeit ein verhältnismässig bequemes Arbeiten möglich ist. Wenn man den Dickdarminhalt schon unter normalen Bedingungen wegen seiner hohen Infektiosität mehr fürchtet als den Dünndarminhalt, so hat man dazu ganz besonders in den Fällen Veranlassung, wo eine Stauung bestanden hat, wie z. B. beim Volvulus der Flexur. Handelt es sich also nicht um mehr chronische Fälle, für die unbedingt schon nach dem Ergebnis der erwähnten Statistik die einzeitige Resektion zu empfehlen ist, sondern hat bereits eine

erheblichere Stauung und Dehnung des Darmes oberhalb des Hindernisses stattgefunden, so wird es ratsam sein, zuvor eine entlastende Coecostomie anzulegen und unmittelbar im Anschluss daran die Resektion auszuführen. Man kann auch einen doppelläufigen Anus praeternaturalis an der Resektionsstelle der Flexur mit versenkter Anastomose anlegen, wird aber dem ersteren Verfahren den Vorzug geben, da der Anus praeternaturalis coecalis die Nahtstelle besser entlastet und ausserdem sofort bleibende Verhältnisse an der Resektionsstelle geschaffen werden können. Da man es praktisch fast immer mit Fällen zu tun hat, wo schon Ileuserscheinungen bestanden haben, die primäre Naht am Dickdarm also immer ein grosses Risiko darstellt, sollte man nicht versäumen, sich durch Ableitung des gestauten Darminhaltes oberhalb der Verschlusstelle günstigere Operationsbedingungen zu schaffen, zumal damit noch ein weiterer wesentlicher Vorteil verbunden ist.

In allen schweren und schwersten Fällen kommt es darauf an, unter allen Umständen den bereits toxisch geschädigten und durch Peritonitis weiterhin gefährdeten Patienten vor einer weiteren Resorption schädlicher Substanzen seines Darminhaltes zu bewahren. Neben einem sorgfältigen Austupfen bezw. Ausspülen des Exsudates in der Bauchhöhle ist eine gründliche Entleerung des Darmes evtl. mit Einlaufspülungen unbedingt erforderlich, letztere sind, wenn möglich, auch während der Nachbehandlung durchzuführen. Nehmen wir an, dass auch bei einem schwereren Fall mit Stauung und leicht geschädigtem Darm bei einzeitiger Resektion die Naht einmal halten kann, so ist doch niemals eine gründliche Darmentleerung in dem zu wünschenden Sinne garantiert.

Sichert man aber durch Anlegen eines Anus praeternaturalis eine genügende Ableitung des stagnierten Kotes und spült den Organismus noch mit Hilfe reichlicher Kochsalzinfusionen durch, so hat man den Patienten im Kampf mit den Schädigungen der Intoxikation schon sehr wesentlich unterstützt oder ihn gar davor bewahrt.

Sehen wir uns unseren Fall bezüglich der verschiedenen Therapiemöglichkeiten an, so konnte hier, nachdem einmal durch die Laparotomie die richtige Diagnose gestellt war, eine einzeitige Resektion überhaupt nicht in Frage kommen. Die ganze Operation musste, wenn der schon infolge der Intoxikation durch den gestauten Darminhalt benommene Patient den Operationstisch noch lebend verlassen sollte, in allergrösster Eile beendet werden. Es wurde daher vollkommen atypisch vorgegangen; schnelles und einfaches Handeln war die Hauptsache. Die ganze gangraenöse Schlinge wurde detorquiert, vorgelagert und nach Schluss der Bauchwunde eröffnet. Der Gedanke einer späteren Wiedervereinigung der Darmstümpfe muss in so überaus schweren Fällen immer eine cura posterior sein. Wenn es keinen nennenswerten Zeitverlust bedeutet, kann man natürlich gleich die Fusspunkte des sich vermutlich haltenden Dickdarmes durch einige Serosanähte aneinanderbringen, um damit die sonst schwierigen Nachoperationen zu umgehen. In unserem Falle durfte man an die spätere Wiederherstellung der Darmpassage erst denken, nachdem die grösste Gefahr beseitigt war und der Kranke wieder in seinem Bett lag. Mit einem künstlichen After am Colon descendens bei blindem Verschluss des Mastdarmes wollte man den Patienten, falls er wieder genesen sollte, trotz des Alters von 60 Jahren nicht für den Rest seines Lebens quälen.

Bei der ohnehin sehr ausgedehnten Gangraen des Darmes musste man natürlich um jeden eventuell noch lebensfähigen Millimeter kämpfen und aus diesem Grunde wurde die ganze vorgelagerte Schlinge in warme Kochsalzkompressen eingehüllt. An dieses Verfahren knüpfte sich die Hoffnung, dass sich vielleicht doch an der Übergangsstelle der brandigen Partien in die gesunden noch Darm würde erhalten lassen, der bei sofortiger Resektion verloren gegangen wäre. Leider erfüllte sich aber diese Hoffnung nicht, sondern die Schlinge musste am Tage darauf, soweit sie vorgelagert war, abgetragen werden.

Somit ergab sich, nachdem der Kranke sich von der ersten Operation erholt hatte, die Notwendigkeit auf irgend eine Art und Weise wieder eine Verbindung zwischen Colon descendens und Rektum herzustellen.

In der Literatur finden sich nur wenige Angaben in dieser Richtung. Empfohlen wurde, eine Verbindung zwischen unterster Ileumschlinge und dem Mastdarm herzustellen. Dieser Zustand, bei dem der ganze Dickdarm ausgeschaltet wird, ist sicher nicht und kann auch nicht gleichgültig sein für den Organismus. Zwar schaltet man auch bei chronischen Colitiden (Colitis ulcerosa) therapeutisch vorübergehend den Dickdarm aus, aber dann handelt es sich um einen kranken Darm und überdies bleibt die Ausschaltung nicht dauernd bestehen.

Bayer erwähnt in einer Arbeit einen gegen Ende des letzten Jahrhunderts, um die 90er Jahre, gemachten „akademischen" Vorschlag, bei gangraenbedrohtem Quercolon nach Magenresektion (Magencarcinom, das bereits ins Mesocolon transversum hineingewachsen ist!) eine Dünndarmschlinge in den Tractus des Dickdarmes einzuschalten. Er meint, dass man dieses Verfahren auch für die Flexur nach Resektion derselben anwenden

könnte, zumal die direkte Vereinigung der Darmenden, wenn auch unter Umständen ausführbar, so doch immer schwierig und unsicher sein würde. (Diese Methode könnte auch nach Resektion bei Hirschsprungscher Krankheit in Frage kommen). Enderlen und J. E. Schmidt haben gezeigt, dass im Tierversuch die Einschaltung von Dünndarm an Stelle des resecierten Dickdarmes sehr wohl möglich ist. Budberg und Koch sagen in ihrer Arbeit: „Das Vollkommenste ist die Einpflanzung einer dem Operationsterrain nachbarlichen Ileumschlinge in den Defekt. Sie lässt sich in jedem Fall beschaffen und muss natürlich mit einem zweckentsprechenden Stück des Dünndarmgegröses zusammen herausgeschnitten werden . . . . . Gewissermassen ein Kompromiss wäre es, wenn man die Darmenden an der hinteren Bauchwand und dem Kreuzbein, also retroperitoneal zu lockern und darauf direkt miteinander zu verbinden versuchte. Das setzt aber voraus, dass nicht allzugrosse Stücke ausgefallen sind . . . .“

Der einzige Fall in der Literatur, bei dem am Menschen anstatt des resecierten Dickdarmes Dünndarm eingeschaltet wurde, findet sich in einer Publikation von Reichel im Jahre 1910 erwähnt. Er hat bei einer 26jährigen Patientin, bei der nach einer missglückten geburtshilflichen Operation ausgedehnte Zerreissungen der Flexur vorlagen, die ganze Flexur durch eine dicht oberhalb der Valvula Bauhini resecierte, 35 cm lange Dünndarmschlinge ersetzt und dabei ein in jeder Hinsicht glänzendes Ergebnis gesehen.

Auch in unserem Falle war in Aussicht genommen den Defekt durch Zwischenschaltung einer Dünndarmschlinge zu ersetzen, nebenbei bemerkt, ohne zu wissen, dass bereits Reichel eine derartige Operation ausgeführt hatte. Als sich jedoch nach Eröffnung der Bauchhöhle

zeigte, dass der Dünndarm um eine alte, noch nicht ganz ausgeheilte Abscesshöhle verbacken war, teilweise Veränderungen im Sinne einer Erweiterung und Hypertrophie aufwies und ausserdem wegen der überaus grossen Neigung zu Einrissen die Verwachsungen nicht gelöst werden konnten, musste der anfängliche Plan dieser Art von Plastik aufgegeben werden. Auch der Weg einer direkten Rohrvereinigung des Colon descendens und des Rektum war nicht gangbar, da erstens ein zu grosses Darmstück bei der Resektion ausgefallen war und zweitens die Stümpfe sich im Laufe der Monate derart retrahiert hatten, dass sich ein Aneinanderbringen derselben zum Zwecke der zirkulären Anastomose als vollkommen unmöglich erwies.

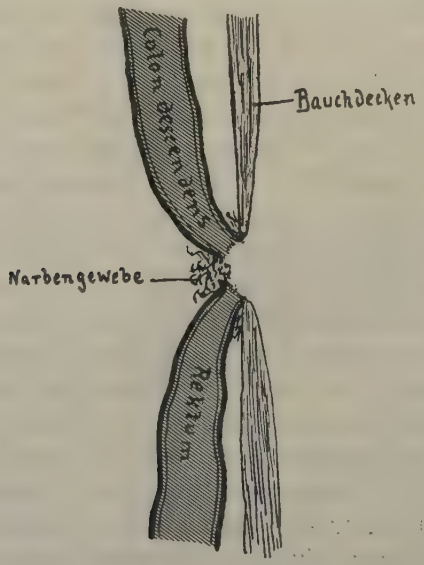

Skizze 1.

Selbst wenn die Annäherung geglückt wäre, würde die Naht, zumal in dem morschen Gewebe, nie gehalten haben.

Es kam daher ein Verfahren zur Anwendung, das man als modifizierte, mehrzeitige Anastomose Seit zu Seit bezeichnen könnte, und das zum Teil den Verschlussoperationen eines doppelläufigen Anus praeteruaturalis ähnelt. Es ist wohl am einfachsten und verständlichsten, wenn wir versuchen, uns die Verhältnisse an einigen schematischen Skizzen klar zu machen.

Skizze 1 zeigt im Durchschnitt die Lageverhältnisse vor Beginn der plastischen Operationen. (Vgl. auch Röntgenbild Fig. 1). Descendens- wie Rektumstumpf haben sich weit retrahiert und sind an ihrer Mündung in Narbengewebe eingebettet. Es ist ohne weiteres einleuchtend, dass hier von einer direkten Anastomose nicht die Rede sein konnte.

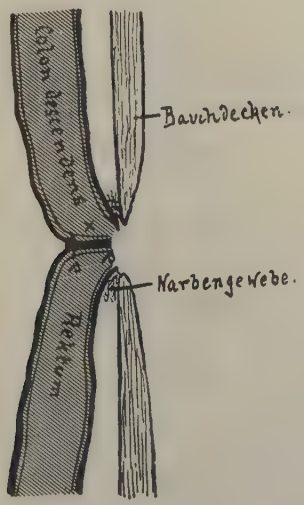

Skizze 2.

Nur unter ausserordentlicher Mühe und stärkstem Zug gelang es schliesslich, die Hinterwände des untersten

Colon descendens und des obersten Rektumabschnittes auf mehrere Zentimeter vor der Ausmündungsstelle in den Anus praeternaturalis zur Vereinigung zu bringen und durch Serosanähte gegeneinander zu fiixieren, nach Art einer Doppelflinte, wie dies in Skizze 2 zur Darstellung gebracht ist. Bei X ist der in der Krankengeschichte bereits erwähnte Sporn zu sehen, der eigentlich eine Scheidewand darstellt und durch das Aneinanderbringen der beiden Darmrohre entstanden ist.

Zwei Monate später erfolgte die teilweise Durchtrennung dieses Spornes, indem eine Quetsche einige Tage lang senkrecht zum Verlauf des ganzen Darmrohres in denselben eingelegt wurde. Nach ihrer Entfernung war ein Schlitz in der Scheidewand entstanden, der bereits eine Kommunikation zwischen dem Colon descendens und dem Rektum herstellte. Denkt man sich in Skizze 2 den Schnitt gerade da durch den Darm gelegt, wo der Schlitz angebracht wurde, so würde das Stück

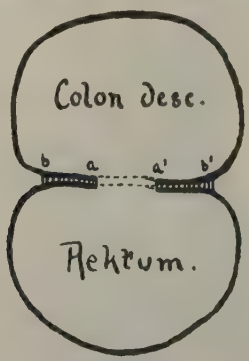

Skizze 3.

s—s' weggefallen sein. In Skizze 3 kommen die Verhältnisse zur Anschauung, wie sie sich bei der Besichtigung von vorn, also beim Blick in die Darmlumina hinein,

ergeben. In der Scheidewand b—b' hat die Quetsche gelegen und dadurch ist das Stück a—a' ausgefallen. Es persisitiert also ein zirkulärer Wall b—a und b'—a'. Dieser wurde in einer weiteren Sitzung nach Umschneidung an seiner Basis und teilweiser Abtragung ausgestülpt und über ihn hinweg die Schleimhaut des Darmes vernäht, wodurch eine breite und bequeme Passage geschaffen war.

Somit blieb nur noch übrig die Öffnung nach aussen hin zum Verschluss zu bringen, was durch Vernähen der beiden seitlichen Ränder des Verbindungsrohres gegen-

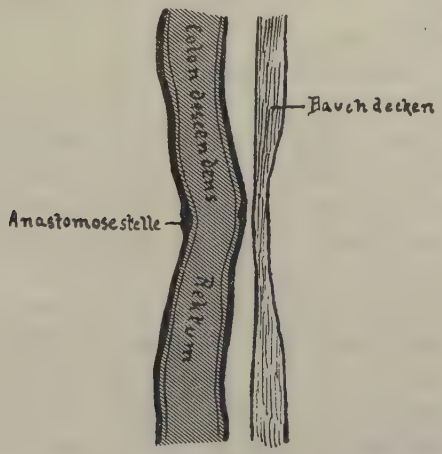

Skizze 4.

einander bewerkstelligt wurde. Skizze 4 zeigt das Endergebnis nach Verschluss der Bauchwunde (vgl. auch Röntgenbefund in Fig. 2). Es war also wieder eine direkte Verbindung zwischen Colon descendens und Rektum geschaffen und die Defaekation erfolgte auf natürlichem Wege.

* * *

Über die Prognose beim Volvulus der Flexur lässt sich nicht viel anführen. Sie ist durchaus abhängig von dem Stadium der Erkrankung und der Constitution des Patienten. Im ganzen kann man sagen, dass die Mortalität, berechnet aus den verschiedenartigsten Fällen bei Anwendung der verschiedenen Therapien noch eine sehr hohe ist (35 % nach Finsterer). Dieses schlechte Resultat lässt sich wohl auf den Umstand zurückführen, dass die grosse Mehrzahl der Fälle erst verspätet zur Beobachtung und zur Operation kommt und ausserdem fast regelmässig eine erhebliche Drehung vorliegt, wodurch eine hochgradige Strangulation der Mesenterialgefässe bedingt wird. Diese hat wiederum eine sehr rasch fortschreitende Schädigung des Darmes zur Folge; der Darm wird brandig, für Mikroorganismen durchgängig und damit ist der Ausgangspunkt für eine Peritonitis gegeben. Finsterer berechnet für Volvulus mit Gangraen eine Mortalität von annähernd 80 %, während die Prognose nach Jankowskys Statistik bei auch vorhandener Peritonitis absolut infaust ist.

Man geht wohl nicht fehl in der Annahme, dass allmählich eine Besserung der Statistik und eine Herabsetzung der Mortalität beim Volvulus der Flexur erreicht werden wird, einmal dadurch, dass das Publikum, zumal die Landbevölkerung, dazu erzogen wird, bei stärkeren abdominellen Beschwerden unverzüglich den Arzt aufzusuchen und nicht erst einige Tage zuzuwarten, bis die beste Zeit für die Therapie versäumt ist; dann durch immer weitergehende Verbesserung der chirurgischen Technik und möglichst frühzeitige Operation. Von nicht zu unterschätzender Bedeutung ist auch die Anwendung der Lokalanaesthesie (evtl. Paravertebralanaesthesie), da ein grosser Teil der die Statistik verschlechternden Fälle

nach geglückter Operation und bei lokaler Heilung an einer Pneumonie als Folge der oft langdauernden Narkose zu Grunde geht.

Jedenfalls sollte man auch in den allerschwersten Fällen, den Versuch, einen Patienten durch die Operation zu retten, nie unterlassen. Der Kranke hat ja nichts mehr zu verlieren, nur das Messer des Chirurgen kann ihn vielleicht noch dem Leben erhalten. Es sind in der Literatur Fälle bekannt, wo auch ganz desolate Kranke mit fertiger Gangraen der Flexur und bestehender Peritonitis durch die Operation geheilt wurden.

Hierhin ist auch unser Fall zu rechnen, der mit totaler Gangraen des S romanum und des Mesosigma, mit vorhandener Peritonitis, die später noch einen intraperitonealen, versteckten Abszess zeitigte, mit seit 5 Tagen bestehender, vollkommener Abschnürung des Darmes, die das Bild des Flexurvolvulus bereits gänzlich verschleierte, bei einem fast 60jährigen, vollkommen heruntergekommenen Mann wohl das schwerste Bild der Erkrankung darstellte, das man sich überhaupt denken kann.

Literatur

(*O.*=Original; *R.*=Referat)

Baer, Über Volvulus des S romanum. (Sammelreferat).
O.: Zentralbl. f. d. Grenzgebiete der Medizin und Chirurgie, Bd. 6.

Bayer, C., Charakteristischer Meteorismus bei Volvulus des S romanum.
O.: Archiv f. klin. Chirurgie 1898. Bd. 57. S. 241.

Bier, Braun, Kümmel, Chirurgische Operationslehre.
O.: Joh. Ambr. Barth, Leipzig 1917.

Brehm, Über die Mesenterialschrumpfung und ihre Beziehung zum Volvulus der Flexura sigmoidea.
O.: Archiv f. klin. Chirurgie Bd. 70.

Brunzel, H. F., Die Resektion als Methode der Wahl beim Volvulus der Flexur und bei der Invagination vom technisch-chirurg. Standpunkt.
O.: Deutsche Ztschr. f. Chirurgie, Bd. CXLIII, Heft 3—6, Febr. 1918.
R.: Centrbl. für Chir. 1918, S. 863

Budberg u. Koch, Darmchirurgie bei ungewöhnlichen Lagen und Gestaltungen des Darmes.
O.: Deutsche Ztschr. f. Chirurgie Bd. 42, S. 408.

Bundschuh Ed., Über Volvulus des Dickdarmes.
O.: Bruns Beiträge, Bd. LXXXV, Heft 1.
R.: Centrbl. f. Chir. 1914. S. 39.

Cockovic M. v., Sprung aus der Höhe als Ursache von Volvulus (Kroatisch).
R.: Centrbl. f. Chir. 1912, S. 31.

Danielsen, Über den Volvulus des ganzen Dünndarmes und aufsteigenden Dickdarmes.
O.: Beiträge z. klin. Chirurgie, Bd. XLVIII, Heft 1,
R.: Centrbl. f. Chir. 1906, S. 415.

v. Eisberg, Zur Radikaloperation des Volvulus der Flexur und der Invagination durch die Resektion.
O.: Deutsche med. Wochschr. XXV. Jahrg. S. 805. 1899.

Faltin R., Kasuistische Beiträge zur Pathologie und Therapie des Volvulus des Coecum.
O.: Deutsche Ztschr. f. Chirurgie, Bd. LXXI, S. 355.
R.: Centralbl. f. Chir. 1904, S. 726.

Finsterer, Zur Therapie des Volvulus der Flexura sigmoidea.
O.: Archiv f. klin. Chirurgie, 1912, Bd. 98, S. 910.

Graser, Das falsche Darmdivertikel.
O.: Verhandlungen d. deutschen Gesellschft. f. Chir. 1899.

Grekow, Zur Frage der radikalen Behandlung und Verhütung von Recidiven bei Achsendrehung des S romanum.
O.: Archiv f. klin. Chirurgie, 1912, Bd. 97, S. 1026.

v. Haffner, Zur Therapie des Volvulus des Dickdarms.
O.: St. Petersburger med. Wochenschr. 1912, No. 10.
R.: Centrbl. f. Chir. 1912, S. 1181.

v. Hansemann, Über den sogenannten langen russischen Darm.
O.: Mediz. Klinik, 1917, No. 36.
R.: Centrbl. f. Chir. 1918, No. 26, S. 441.

Heller, Über den Volvulus des Sigmoideum und die Hirschsprungsche Krankheit.
O.: Münch. med. Wschft. 1911, No. 20.

Jankowsky, Der Volvulus des Dickdarms.
O.: Deutsche Ztschr. f. Chir. Bd. CXXIV, S. 229.
R.: Centrbl. f. Chir. 1914, S. 310.

Kiwull, Zur Diagnose des Volvulus der Flexura sigmoidea.
O.: Mittlgen. aus d. Grenzgebieten, Bd. X.

Kleinberg, Beiträge zur Therapie des Volvulus der Flexura sigmoidea.
O.: St. Petersburger med. Wschft. 1908, No. 27.
R.: Centrbl. f. Chir. 1909, S. 20.

Klindt, Axel, Der Volvulus der Flexura sigmoidea und seine Behandlung. (Dänisch).
R.: Centrbl. f. Chir. 1915, S. 141.

Kuhn, Über Volvulus der Flexura sigmoidea.
O.: Beiträge z. klin. Chir. 1902, Bd. 36, S. 411.

Kümmel u. Hoffmann, Diagnose und Therapie der Hirschsprung'schen Krankheit.
O.: Bruns Beiträge, Bd. 76, 911.

Lapeyre M., Deux cas de volvulus du coecum.
R.: Centrbl. f. Chir. 1910, S. 948.

Makewein, Zur Frage der radikalen Therapie des Volvulus der Flexura sigmoidea.
O.: St. Petersburger med. Wschft. 1912. No. 4.
R.: Centrbl. f. Chir. 1912, S. 734.

Makewnin N. E., Zur Frage der redikalen chirurgischen Therapie des Volvulus S romani.
O.: Wratschebnaja Gazeta 1911, No. 49.
R.: Centrbl. f. Chir. 1912, S. 276.

Marcinkowski, Über Volvulus des S romanum. (Polnisch).
R.: Centrbl. f. Chir. 1911, S. 1556.

Michelsson, Zur Therapie des Volvulus der Flexura sigmoidea.
O.: St. Petersburger med. Wschft. 1911, No. 7.
R.: Centrbl. f. Chir. 1912, S. 31.

Naunyn, Über Ileus.
O.: Mitteilungen aus d. Grenzgeb. d. Mediz. u. Chir. Bd. 1.

Obalinsky, Über Laparotomie bei innerem Darmverschluss auf Grund eigener 110 Fälle.
O.: Archiv f. klin. Chir. Bd. 48, S. 8.

Philipowicz, Mitteilungen über inneren Darmverschluss mit besonderer Berücksichtigung des Volvulus der Flexura sigmoidea.
O.: Archiv f. klin. Chir. Bd. 70.

Reichel, Ersatz der Flexura sigmoidea durch eine Dünndarmschlinge.
O.: Verhandlungen d. deutsch. Ges. f. Chir. XXXIX, 1910, I., S. 298.
R.: Centrbl. f. Chir. 1910, S. 104.

Riedel, Über Ileus.
O.: Mitteilungen aus d. Grenzgeb. d. Mediz. u. Chir. Bd. II.

Schmidt J. E., Hirschsprung'sche Krankheit, insbesondere ihre chirurgische Behandlung.
O.: Bruns Beiträge, Bd. 61, 1909.

Schmieden, Der chirurgische Operationskurs.
O.: Joh. Ambr. Barth, Leipzig. 1919.

Spassokukozki S. J., Volvulus intestinorum als Krankheit des hungernden Menschen.
O.: (russisch) Russki Wratsch 1909, No. 29.
R.: Centrbl. f. Chir. 1909, S. 1563.

Stierlin Eduard, Klinische Roentgendiagnostik des Verdauungskanales.
O.: J. F. Bergmann, Wiesbaden. 1916.

v. Wahl Ed., Über die klinische Diagnose der Darmocclusion durch Strangulation oder Achsendrehung.
O.: Centrbl. f. Chir. 1889, S. 153

Weber F. K., Zur Frage vom Volvulus S romani.
R.: Centrbl. f. Chir. 1906. S. 1370.

Wilms, Der Ileus.
Pathologie und Therapie des Darmverschlusses. b. Ferd. Enke. 1906.

Zoege v. Manteuffel, Zur Diagnose und Therapie des Ileus.
O.: Archiv f. klin. Chir. 1891. Bd. XLI.

Lebenslauf.

Ich, Ludwig Levy-Sonneborn, wurde am 24. Juli 1896 in Zürich als Sohn des Kaufmanns J. Levy-Sonneborn und seiner Ehefrau Berta, geb. Sonneborn, geboren. Ich besuchte in Zürich die Primarschule, danach das Realgymnasium in Marburg, wo ich im März 1915 die Reifeprüfung bestand. Ich studierte die ersten beiden Semester in Marburg, die nächsten drei in Frankfurt a. M., wo ich im Juli 1917 die ärztliche Vorprüfung ablegte. Die klinischen Semester habe ich wieder an der Universität Marburg zugebracht und hier im Juli das ärztliche Staatsexamen bestanden. Im Anschluss an dieses wurde ich zum Colloquium zugelassen. Seit 1. September 1920 bin ich als Medizinalpraktikant auf der I. medizinischen Abteilung des Allgemeinen Krankenhauses Hamburg-Barmbeck beschäftigt.

Während des Krieges war ich an der chirurgischen Universitätsklinik, Marburg (Geh. Rat Prof. Dr. Fr. König) und an der II. chirurg. Abteilung des allgem. Krankenhauses Hamburg-Barmbeck (Oberarzt Dr. F. Oehlecker) je dreiviertel Jahre tätig.

Meine akademischen Lehrer waren die Herren Professoren und Privatdozenten:

von Auwers, Berblinger, von Bergmann, Bessau, Bethe, Bielschowsky, Bluntschli, Bonhoff, Ebler, Edinger, Embden, Esch, Freund, Göppert, Grüter, Guleke, Gürber, Hagemann, Hildebrand, Jahrmärker, Jores, Katsch, Kirstein, König, Korschelt, Läwen, Löhlein, Magnus, Moebius, Müller, Richarz, Ruete, Salge, Troeltsch, Tuczek, Wachsmuth, Wagener, Wetzel, Wollenberg, Zangemeister.

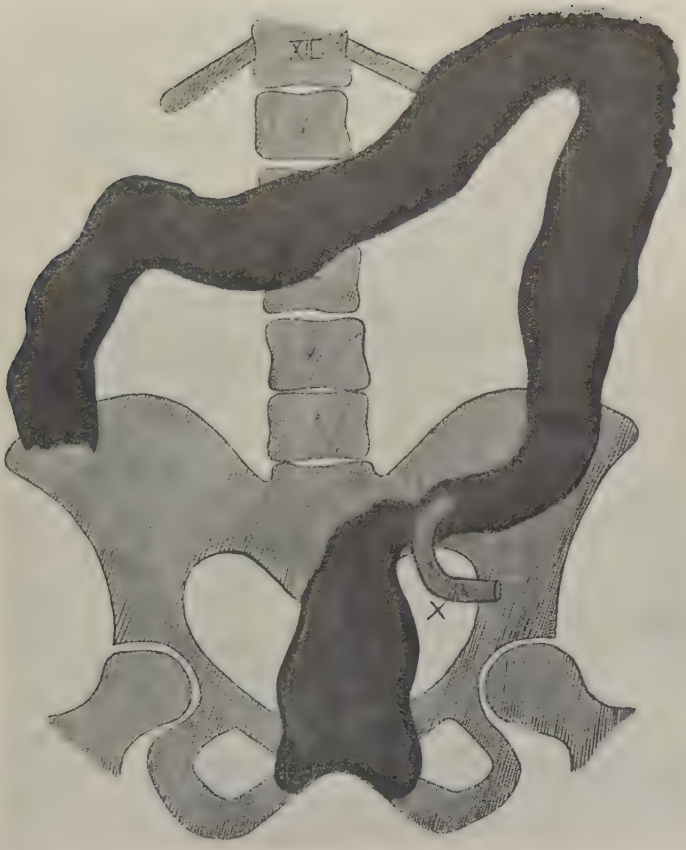

Fig. I.

Schematische Wiedergabe des Röntgenbildes, das nach der ersten Operation aufgenommen wurde.

Das Rektum vom Anus aus mit Jodoformgaze ausgestopft. Kontrasteinlauf durch das bei × sichtbare Einlaufsrohr in das Colon descendens. Die Flexura sigmoidea und ein Stück des angrenzenden Colon descendens sind bei der Resektion weggefallen.

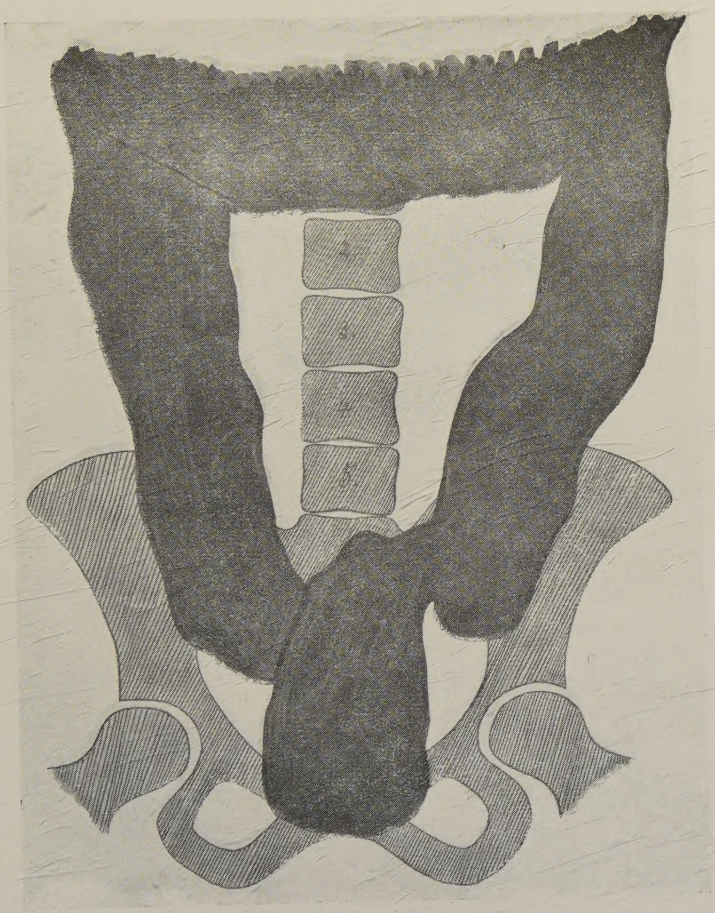

Fig. II.

Schematische Wiedergabe des Röntgenbildes nach Wiedervereinigung der Darmstümpfe.

Gute Durchgängigkeit an der Nahtstelle. Von der Flexura lienalis bis zur Ampulle des Rektums verläuft der Darm in einer nahezu geraden Linie. Das Colon descendens geht direkt in das Rektum über.

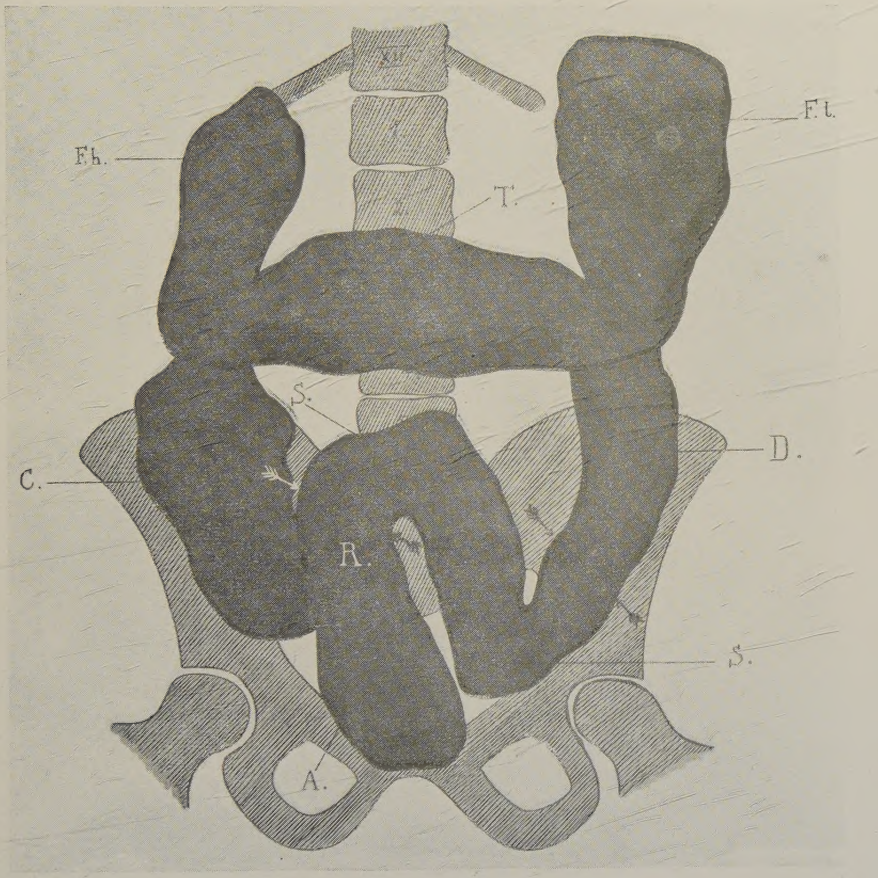

Fig. III.
(Vergleichsbild)

Schematische Wiedergabe eines normalen Dickdarmbildes
(n. Stierlin: „Klinische Röntgendiagnostik des Verdauungskanales" s. Lit.Verz)

C = Coecum; T = Colon transversum;
D = Colon descendens; S = Flexura sigmoidea;
R = Rektum; A = Ampulla recti;
Pfeile = Grenzen des Sigma; Fh = Flexura hepatica;
Fl = Flexura lienalis.